



ФЕДЕРАЛЬНОЕ ГОСУДАРСТВЕННОЕ УЧРЕЖДЕНИЕ

РОССИЙСКИЙ ЦЕНТР СУДЕБНО - МЕДИЦИНСКОЙ ЭКСПЕРТИЗЫ
МИНИСТЕРСТВА ЗДРАВООХРАНЕНИЯ И СОЦИАЛЬНОГО РАЗВИТИЯ
РОССИЙСКОЙ ФЕДЕРАЦИИ

125284, г. Москва, ул. Поликарпова, д.12/13, тел/факс +7 (495) 9450097 E-mail: mail@rc-sme.ru

ЗАКЛЮЧЕНИЕ ЭКСПЕРТА № 555/10

(повторная дополнительная медицинская судебная экспертиза)

В период с 07 октября 2010 года (11 часов 30 минут) по «15» июня 2011 года (14 часов 00 минут) на основании постановления следователя по особо важным делам второго отдела по расследованию особо важных дел о преступлениях против личности и общественной безопасности Главного следственного управления Следственного Комитета Российской Федерации подполковника юстиции М.О.Ломоносовой от 30.09.2010 года, в помещении отдела повторных, сложных судебно-медицинских экспертиз ФГУ «РЦСМЭ» Минздравсоцразвития России комиссия экспертов в составе:


- **Ляненко Владимира Анатольевича** – заместителя Директора ФГУ «Российский центр судебно-медицинской экспертизы» Министерства здравоохранения и социального развития Российской Федерации по экспертной работе, имеющего высшее медицинское образование, специальную подготовку по судебной медицине, высшую квалификационную категорию судебно-медицинского эксперта, учёную степень кандидата медицинских наук и стаж работы с 1996 года;

- **Шмарова Леонида Александровича** – заведующего отделом повторных, сложных судебно-медицинских экспертиз ФГУ «Российский центр судебно-медицинской экспертизы» Министерства здравоохранения и социального развития Российской Федерации, имеющего высшее медицинское образование, специальную подготовку по судебной медицине, высшую квалификационную категорию судебно-медицинского эксперта, учёную степень кандидата медицинских наук и стаж работы с 2001 года;

- **Шаталова Константина Валентиновича** – руководителя отделения неотложной хирургии врождённых пороков сердца у детей раннего возраста – координатора Программы «Трансплантация сердца» Научного центра сердечно-сосудистой хирургии имени А.Н.Бакулева Российской академии медицинских наук, имеющего высшее медицинское образование, высшую квалификационную категорию, специальную подготовку по сердечно-сосудистой хирургии, учёную степень доктора медицинских наук, учёное звание профессора и стаж работы по специальности с 1989 года;

- **Ключникова Ивана Вячеславовича** – главного научного сотрудника отделения хирургического лечения ишемической болезни сердца Научного центра сердечно-сосудистой хирургии имени А.Н.Бакулева Российской академии медицинских наук, имеющего высшее медицинское образование, высшую квалификационную категорию, специальную подготовку по кардиологии, учёную степень доктора медицинских наук, учёное звание профессора и стаж работы по специальности с 1989 года;

- **Ивашкина Владимира Трофимовича** – заведующего кафедрой пропедевтики внутренних болезней Московской медицинской академии им. И.М.Сеченова, Директора Клиники



пропedeutики внутренних болезней, гастроэнтерологии и гепатологии им. В.Х. Василенко, Главного гастроэнтеролога Министерства здравоохранения и социального развития Российской Федерации, имеющего высшее медицинское образование, высшую квалификационную категорию, специальную подготовку по гастроэнтерологии, ученую степень доктора медицинских наук, учёное звание профессора, академика РАМН, Заслуженного деятеля науки РФ, со стажем работы по специальности с 1964 года;

- **Марченкова Юрия Викторовича** – И.о. руководителя клиническим отделом, заведующего лабораторией клинической патофизиологии критических состояний Научно-исследовательского института общей реаниматологии имени В.А.Неговского Российской академии медицинских наук, имеющего высшее медицинское образование, высшую квалификационную категорию, специальную подготовку по реаниматологии, ученую степень доктора медицинских наук и стаж работы по специальности с 1991 года;

- **Кактурского Льва Владимировича** – директора Научно-исследовательского института морфологии человека Российской академии медицинских наук, заведующего кафедрой патологической анатомии Государственного образовательного учреждения высшего профессионального образования «Первый Московский государственный медицинский университет им. И.М.Сеченова», член-корреспондента Российской академии медицинских наук, врача высшей квалификационной категории, имеющего ученое звание профессора, ученую степень доктора медицинских наук, высшее медицинское образование, специальную подготовку по патологической анатомии, со стажем работы по специальности с 1968 года,

провела повторную дополнительную медицинскую судебную экспертизу в отношении Магнитского Сергея Леонидовича, 1972 года рождения.


Права и обязанности эксперта, предусмотренные статьей 57 УПК РФ, разъяснены, об уголовной ответственности по ст. 307 УК РФ предупреждены.

Эксперты: В.А.Ляшенко, Л.А.Шмаров, К.В.Шаталов, В.Ключников, В.Т.Ивашкин, Ю.В.Марченков, Л.В.Кактурский



Вопросы, поставленные перед экспертами:

1. В течение какого периода времени у Магнитского С.Л. развивалось основное заболевание, приведшее к наступлению его смерти - вторичная дилатационная кардиомиопатия?
2. Что послужило причиной (причинами) развития у Магнитского С.Л. вторичной дилатационной кардиомиопатии? Имеются ли в представленной медицинской документации на имя Магнитского С.Л. сведения, дающие основания полагать, что сердечная патология у потерпевшего развилась в результате какого-либо инфекционного заболевания либо токсического воздействия? Если да, то какова была продолжительность действия таких факторов, какое инфекционное заболевание привело к возникновению сердечной патологии либо какое действующее вещество оказало токсичное воздействие на сердце?
3. Имеется ли связь между развитием у Магнитского С.Л. основного заболевания и наличием у него сопутствующих заболеваний? В течение какого периода времени у него формировались выявленные сопутствующие заболевания: калькулёзный холецистит, жировая дистрофия печени, фиброз мягких мозговых оболочек, липоматоз аорты и крупных ее ветвей, липоматоз поджелудочной железы, хронический активный персистирующий гепатит? Каковы были вероятные причины развития этих патологий?



Ж/В 200

Дополнительные вопросы, поставленные перед экспертами:

1. Какие последствия для жизни и здоровья больного с установленным диагнозом панкреатита, холецистита, ЖКБ может иметь неоказание ему на протяжении четырех месяцев квалифицированной медицинской помощи в отношении данных заболеваний?

2. Какие последствия для жизни и здоровья больного с установленным диагнозом панкреатита, холецистита, ЖКБ может иметь не проведение назначенной этому больному плановой операции?

3. Какие объективные условия (штат и квалификация персонала, оснащенность оборудованием лабораторной и инструментальной диагностики) имелись в ИЗ-77/2 г. Москвы (СИ-ЗО «Бутырка») в период с 25 июля 2009 года по 16 ноября 2009 года для осуществления медицинского наблюдения за больным с установленным диагнозом панкреатита, холецистита, ЖКБ? Какие объективные условия имелись для проведения квалифицированного консервативного и оперативного лечения больного с указанными диагнозами в условиях данного изолятора?

4. Какие последствия для жизни и здоровья больного с диагнозом панкреатита, холецистита, ЖКБ, которому не оказывается медицинская помощь на протяжении четырех месяцев и не проводится плановое оперативное лечение, могут иметь одновременное лишение этого больного регулярного сна в ночное время, горячей пищи, доступа к питьевой и горячей воде?

5. Насколько обоснованы были действия должностных лиц и медицинского персонала ИЗ-77/2, оставившего С.Л. Магнитского, обратившегося за медицинской помощью в связи с острыми болями и рвотой, и у которого были диагностированы панкреатит, холецистит, ЖКБ, без врачебной помощи в течение трёх дней (с 13 ноября по 16 ноября 2009 года), и какой ущерб такие действия могли причинить его здоровью?

6. Какие последствия для жизни и здоровья больного с диагнозом острого обострения панкреатита, холецистита, ЖКБ, симптомами острых болей и рвоты, подозрения на диагноз панкреонекроза и закрытую черепно-мозговую травму могут иметь неоказание этому больному экстренной медицинской помощи, изолирование его от врачебного наблюдения, прикование его наручниками к кушетке на полу одиночной камеры изолятора в течение получаса-получаса часов?

7. Какие объективные данные (следы) на трупe могут указывать на проведение реанимационных мероприятий в виде непрямого массажа сердца больному, находившемуся в бессознательном состоянии, и присутствовали эти следы на трупe С.Л. Магнитского?

8. Какие медицинские исследования сердечной деятельности проводились Магнитскому С.Л. в период его содержания под стражей, какие при этом были даны медицинские заключения?

9. Равноценен ли термин «сердечная патология» термину «сердечное заболевание»?

10. Препятствовал ли установленный Магнитскому С.Л. диагноз «межреберная невралгия» переводу последнего в другой следственный изолятор?

11. Мог ли диагноз «межреберная невралгия» влиять на направление дальнейшего лечения Магнитского С.Л., а равно мог ли он свидетельствовать о симптоматике нарушений здоровья, в результате которых наступила смерть потерпевшего?

Объекты, представленные на экспертизу:

1. Материалы уголовного дела № 201/366795-10 в 5 томах.

2. Личное дело Магнитского С.Л. в 2 томах.

3. История болезни № 318 на имя Магнитского С.Л.

4. История болезни № 352 на имя Магнитского С.Л.

5. История болезни № 781 на имя Магнитского С.Л.

6. Сопроводительный лист № 782896 скорой медицинской помощи



7. Медицинская карта ФГУ ИЗ-77/5 на имя Магнитского С.Л.
8. Амбулаторный журнал медицинского кабинета сборного отделения ФБУ ИЗ-77/2 УФСИН России по г.Москве.
9. Журнал приёма амбулаторных больных в медицинском кабинете сборного отделения ФБУ ИЗ-77/2 УФСИН России по г.Москве.
10. Журнал учёта посещений руководством ФБУ ИЗ-77/2 УФСИН России по г.Москве камер следственного изолятора за 2009 год.
11. Гистологические препараты на имя Магнитского С.Л.

ОБСТОЯТЕЛЬСТВА ДЕЛА

Из постановления о назначении повторной дополнительной медицинской судебной экспертизы следует, что: «...настоящее уголовное дело возбуждено 24 ноября 2009 года по ч.2 ст.124 и ч.2 ст.293 УК РФ по факту смерти 16 ноября 2009 года Магнитского Сергея Леонидовича, 8 апреля 1972 года рождения, имевшей место в ФБУ ИЗ-77/1 УФСИН России по городу Москве.

Как было установлено в ходе расследования, в период с 24 ноября 2008 года до 16 ноября 2009 года Магнитский С.Л. - обвиняемый по уголовному делу № 153123 (в октябре 2009 года в отношении него было выделено в отдельное производство уголовное дело № 311578), расследовавшемуся Следственным комитетом МВД России, содержался в различных следственных изоляторах города Москвы. Находясь под стражей, Магнитский С.Л. проходил лечение в связи со следующими выявленными у него заболеваниями: острый назофарингит, желчекаменная болезнь, хронический остеохондроз грудного отдела позвоночника с корешково-болевым синдромом по типу межрёберной невралгии и хронический холецистопанкреатит (переходящий в стадию обострения).

13 ноября 2009 года в суде состоялось рассмотрение ходатайства следствия о продлении срока содержания Магнитского С.Л. под стражей, которое было удовлетворено. 16 ноября 2009 года по решению медицинского персонала ФБУ ИЗ-77/2 УФСИН России по городу Москве Магнитский С.Л. был направлен в спецбольницу ФБУ ИЗ-77/1 УФСИН России по городу Москве для экстренной госпитализации в связи с обострением у него хронического панкреатита (согласно поставленному диагнозу).

По прибытии в ФБУ ИЗ-77/1 УФСИН России по городу Москве около 18 часов 30 минут Магнитский С.Л. был осмотрен дежурным врачом-хирургом в кабинете фельдшера сборного отделения изолятора. По результатам осмотра врачом было принято решение о госпитализации обвиняемого в связи с острым течением у него выявленного ранее заболевания - панкреатита. По окончании оформления медицинских документов Магнитский С.Л. начал вести себя неадекватно: разговаривал с несуществующими людьми, упоминая при этом о том, что «ему угрожают и что его хотят убить», закрывал лицо выданным ему на случай приступа рвоты пластиковым пакетом, на обращенную к нему речь не реагировал, наносил удары деревянной кушеткой по металлическим прутьям бокса, в котором находился, и т.д. В связи с указанными проявлениями нарушений психики медперсонал изолятора принял решение о помещении Магнитского С.Л. в отдельную камеру сборного отделения и о вызове бригады скорой психиатрической помощи.

Прибывшие в следственный изолятор врач-психиатр и фельдшер бригады скорой психиатрической помощи получили возможность осмотреть находившегося в камере сборного отделения Магнитского С.Л. около 21 часов 15 минут. Согласно показаниям врача-психиатра, проводя осмотр, он по выявленным им признакам определил, что уже в течение около 15 минут до этого наступила смерть потерпевшего. Фельдшер бригады скорой психиатрической помощи подтвердил показания врача-психиатра.

Вместе с тем, согласно показаниям дежурного врача-хирурга, доставившего в камеру сборного отделения около 21 часов 20 минут, у Магнитского С.Л. на шее прослеживался нитевидный пульс, в связи с чем ею было дано распоряжение о транспортировке Магнитского



С.Л. а палату интенсивной терапии хирургического корпуса изолятора, где в течение получаса, с 21 часа 20 минут обвиняемому повоились реанимационные мероприятия. В 21 час 50 минут была констатирована смерть Магнитского С.Л.

В ходе проведенного по данному факту расследования в танатологическом отделении № 11 Бюро СМЭ Департамента здравоохранения города Москвы была проведена медицинская судебная экспертиза, согласно выводам которой Магнитскому С.Л. был поставлен следующий судебно-медицинский диагноз. Основное заболевание - вторичная кардиомиопатия: дистрофия и гипертрофия миокарда (масса сердца 400 г, толщина левого желудочка 1,8 см), резкое расширение полостей сердца, ожирение эпикарда (при проведении исследования внутренних органов Магнитского С.Л. экспертом было осмотрено, в частности, сердце; при этом отмечено следующее: сердце неправильной конической формы размерами 13,0 x 11,0 x 3,5 см, массой 400 г, полости сердца резко расширены, толщина миокарда левого желудочка 1,8 см, правого - 0,5 см). Осложнения основного заболевания: полнокровие внутренних органов, отек мягких мозговых оболочек и вещества головного мозга, отек легких, жидкое состояние крови. Сопутствующие заболевания: калькулёзный холецистит, жировая дистрофия печени, фиброз мягких мозговых оболочек, липоматоз аорты и крупных её ветвей, липоматоз поджелудочной железы, кровоизлияния и ссадины верхних конечностей, кровоизлияние и ссадина левой нижней конечности, колотая рана корня языка, состояние после давнего оперативного вмешательства - аппендэктомии. Причина смерти - острая сердечная недостаточность, кардиомиопатия.

Также по результатам проведенного гистологического исследования был поставлен следующий гистодианоз. Вторичная кардиомиопатия: разрастание жировой ткани вокруг сосудов, под эпикардом и между пучками мышечных волокон, участки чередования несколько гипертрофированных кардиомиоцитов с истонченными и волнообразно деформированными кардиомиоцитами, участки фрагментации мышечных волокон, периваскулярный кардиосклероз. Выраженные гемоциркуляторные изменения в исследуемых органах с мелкоочаговыми субарахноидальными кровоизлияниями и кровоизлияниями в строме миокарда из четко контурируемых эритроцитов без перифокальной клеточной реакции. Отек легких с геморрагическим компонентом. Отек мозга. Жировая гепатоз. Хронический активный персистирующий гепатит. Липоматоз поджелудочной железы. Слабовыраженный периваскулярный и перибронхиальный пневмосклероз. Фиброз мягкой мозговой оболочки.

Обнаруженные на трупе Магнитского С.Л. телесные повреждения были квалифицированы следующим образом. Ссадины на тыльной поверхности левой кисти в проекции пястной кости 5-го пальца, кровоизлияния на тыльной поверхности левой кисти в проекциях головок пястных костей 2-го, 3-го и 4-го пальцев, ссадина на передней поверхности левой голени возникли в результате ударного и скользящего воздействия тупого твердого предмета (предметов) незадолго до наступления смерти. Кровоизлияние на внутренней поверхности правой нижней конечности в проекции голеностопного сустава возникло от аналогичного воздействия за 3-6 дней до момента наступления смерти. Кровоизлияния на правой и левой верхних конечностях в проекции лучезапястных суставов, ссадины на фоне кровоизлияний в проекции правого и левого лучезапястных суставов возникли в результате сдавливающего и скользящего воздействия тупого твердого предмета (предметов) с ограниченной травмирующей поверхностью незадолго до наступления смерти. Колотая рана в корне языка в проекции подъязычной вены образовалась от воздействия острого колющего предмета - медицинской иглы при медицинской манипуляции. Обнаруженные телесные повреждения не расцениваются как причиненный вред здоровью и не состоят в причинной связи со смертью Магнитского С.Л.

В дальнейшем, в связи с необходимостью уточнения проведенного исследования и возникновением у следствия новых вопросов по делу была назначена комиссия медицинская судебная экспертиза, проведенная комиссией экспертов Департамента здравоохранения города Москвы с привлечением врачей иных медицинских учреждений. Для проведения исследования экспертам были представлены результаты первичной медицинской судебной экспертизы, а также материалы уголовного дела и медицинские документы Магнитского С.Л.



Согласно заключению комиссии экспертов, вывод эксперта танатологического отделения № 11 Бюро СМЭ Департамента здравоохранения города Москвы, исследовавшего труп Магнитского С.Л., о причине смерти последнего следует считать обоснованным. При этом отмечено, что по результатам исследования трупа признаков обострения имевшихся у Магнитского С.Л. хронических заболеваний обнаружено не было.

Также, как отмечают эксперты, в период нахождения Магнитского С.Л. в следственных изоляторах квалифицированная медицинская помощь оказывалась ему не в полном объеме. При этом отмечено, в частности, что предъявляемые Магнитским С.Л. жалобы на боли «в области спины с иррадиацией в область сердца и желудка, боль при глубоком вдохе в виде прострела» в мае 2009 года, в октябре 2009 года - на боли в межреберье слева, купируемые приемом спазмолитиков, являлись показанием к проведению дифференциальной диагностики остеохондроза и сердечной патологии, необходимым было назначение повторной электрокардиографии, ультразвукового исследования сердца, биохимического анализа крови с целью обнаружения/исключения сердечной патологии, чего проведено не было. Однократно была проведена электрокардиография 21 октября 2009 года врачами ФБУ ИЗ-77/2, расшифрована как «PR-0,12, QRS-0,08, QT-0,38, ЧСС 66 в минуту, ритм синусовый, правильный, ЭОС-N; изменения есть, но незначительного характера». При консультации указанной кардиограммы врачом кардиологом в рамках проведения комиссионной экспертизы установлены признаки гипертрофии миокарда левого желудочка.

Вместе с тем отмечено, что выявленные недостатки в оказании Магнитскому С.Л. медицинской помощи в причинной связи с наступлением его смерти не состоят.

Дать объективную оценку проведённым Магнитскому С.Л. реанимационным мероприятиям комиссия не смогла в связи с отсутствием в медицинской документации необходимых сведений.

Также комиссия врачей не смогла дать ответ на вопрос о наличии в действиях должностных лиц следственных изоляторов, в которых содержался Магнитский С.Л., нарушений правил и норм, регламентирующих оказание медицинской помощи лицам, содержащимся под стражей, в связи с непредоставлением соответствующих нормативных документов, а также невозможностью оценки действий должностных лиц.

Помимо указанных экспертных исследований по делу было получено заключение специалистов ФГУ «Российский кардиологический научно-производственный комплекс» Министерства здравоохранения и социального развития Российской Федерации (далее - ФГУ «РКНПК» Минздравсоцразвития России), установивших, в частности, следующее.

Выявленное у Магнитского С.Л. заболевание сердца в развёрнутой стадии, как правило, клинически проявляется симптомами сердечной недостаточности (одышка, слабость, сердцебиение, отёки ног), а по данным инструментальных методов исследования - увеличением размеров и расширением полостей сердца. У Магнитского С.Л. подобных симптомов не было. Результаты проведённых обследований (электрокардиография, рентген органов грудной клетки) также не выявили патологических изменений. Одним из основных методов диагностики для верификации диагноза дилатационной кардиомиопатии является ультразвуковое исследование сердца или эхокардиография. Данный метод обследования не был произведён. Отсутствие у наблюдавших Магнитского С.Л. врачей настороженности о самой возможности заболевания сердца и результаты проведённых исследований, не выявивших изменений со стороны сердца, стали, по-видимому, причиной не проведения в данном случае эхокардиографии.

Также специалисты ФГУ «РКНПК» Минздравсоцразвития России отметили, что при анализе электрокардиограммы Магнитского С.Л. от 21 октября 2009 года не усматривается данных о наличии «ЭКГ-признаков» гипертрофии миокарда левого желудочка, отметив при этом, что обнаружение таких изменений не является специфическим признаком дилатационной кардиомиопатии.

Проведёнными в ФГУ «РКНПК» Минздравсоцразвития России консультациями результатов инструментальных прижизненных исследований сердца Магнитского С.Л. установ-



лено следующее. Согласно флюорограммам от 20 января и от 10 июля 2009 года, патологических изменений органов грудной клетки не выявлено, сердце в поперечнике не расширено, размеры сердечной тени не увеличены, кардиоторакальный индекс 44 %. Заключение электрокардиографического исследования, проведённого Магнитскому С.Л. 21 октября 2009 года, расшифровано следующим образом. Синусовый ритм, ЧСС 68. Нормальное положение электрической оси сердца. Ротация вокруг продольной оси по часовой стрелке. Никаких указаний на изменения миокарда гипертрофического характера нет: вольтаж $R_1=7$ мм, $R_{v5}=11,5$ мм, $R_{v5}+S_{v1}=23$ мм, то есть отсутствуют вольтажные критерии гипертрофии. Предсердный компонент не изменён. Фаза реполяризации (STT) в пределах нормы. Исследование гистологических препаратов миокарда левого желудочка Магнитского С.Л. выявило изменения, характерные для дилатационной кардиомиопатии, возможно, токсического генеза.

В результате анализа перечисленных материалов уголовного дела выявлен ряд противоречий, устранение которых возможно с применением специальных познаний в области судебной медицины. Кроме того, у следствия возникли новые вопросы, разрешение которых также требует использования специальных познаний в указанной сфере.

При этом необходимо отметить, что причина смерти Магнитского С.Л. - острая сердечная недостаточность на фоне вторичной дилатационной кардиомиопатии, повлекшая полнокровие внутренних органов, отёк мягких мозговых оболочек и вещества головного мозга, а также отёк лёгких и жидкое состояние крови - определена с достаточной ясностью и сомнений не вызывает. Диагноз подтверждается как данными, полученными при непосредственном исследовании внутренних органов потерпевшего, так и неоднократными гистологическими исследованиями тканей его сердца, результаты которых объективны и не противоречат друг другу.


Также экспертами и специалистами исчерпывающе обосновано отсутствие результативности как проводившихся, так и иных возможных реанимационных мероприятий при внезапной сердечной смерти (аритмическом характере смерти), которая имела место в случае с Магнитским С.Л.

Вместе с тем, не разрешёнными остаются вопросы об обстоятельствах возникновения основного заболевания Магнитского С.Л., а также о нарушениях при диагностике у потерпевшего сердечной патологии.

Так, из заключения экспертов следует, что выявленная у Магнитского С.Л. дилатационная кардиомиопатия носит вторичный характер, то есть развилась под воздействием иных (внешних либо внутренних) факторов. Принимая во внимание тот факт, что следствие располагает всеми документальными сведениями о состоянии здоровья потерпевшего в предшествовавший его смерти период, на разрешение экспертов должен быть поставлен вопрос о периоде и причине развития у Магнитского С.Л. заболевания сердца.

Далее, необходимо установить соответствие результатов инструментальных исследований - электрокардиографии и рентгенографии грудной клетки (флюорографии), проведённых Магнитскому С.Л. при жизни, данным, полученным при исследовании его трупа. При этом необходимо устранить противоречие между заключением комиссии экспертов, согласно которому на кардиограмме от 21 октября 2009 года установлены признаки гипертрофии миокарда левого желудочка, и заключением специалистов ФГУ «РКНПК» Минздравсоцразвития России, сделавшим вывод об отсутствии на указанной кардиограмме признаков патологии миокарда. С учётом ответа на поставленный вопрос необходимо определить, имелись ли в результатах, проведённых при жизни Магнитского С.Л. инструментальных исследований его сердца, признаки сердечной патологии.

Затем, проведённые по делу судебно-медицинские исследования не вносят достаточной ясности в вопрос о наличии либо отсутствии у Магнитского С.Л. клинической картины заболевания сердца. Так, специалисты ФГУ «РКНПК» Минздравсоцразвития России отмечают, что симптомов сердечной недостаточности (одышка, слабость, отёки ног) у Магнитского С.Л. не было. Вместе с тем, члены комиссии, сформированной Департаментом здравоохранения города Москвы указывают о том, что предъявляемые Магнитским С.Л. жа-



лобы на боли «в области спины с иррадиацией в область сердца и желудка, боль при глубоком вдохе в виде прострела» в мае 2009 года, в октябре 2009 года - на боли в межреберье слева, купируемые приёмом спазмолитиков, являлись показанием к проведению дифференциальной диагностики остеохондроза и сердечной патологии. Также члены комиссии указывают, что при перечисленной симптоматике необходимым было назначение повторной электрокардиографии, ультразвукового исследования сердца, биохимического анализа крови с целью обнаружения/исключения сердечной патологии. Таким образом, разрешению подлежит вопрос не только о наличии/отсутствии у Магнитского С.Л. внешних проявлений заболевания сердца, но также об оценке дефектов оказанной ему медицинской помощи при диагностировании заболевания, приведшего к его смерти.

Далее, собранные по делу материалы не дают возможности сделать однозначный вывод о точном времени и месте смерти Магнитского С.Л. Устранить противоречия между показаниями дежурного врача-хирурга ФБУ ИЗ-77/1 УФСИН России по городу Москве и врача скорой психиатрической помощи путём проведения между ними очной ставки не представилось возможным, в связи с чем этот вопрос необходимо поставить перед специалистами в области судебной медицины.

Кроме того, следствие приходит к выводу о невозможности дать правовую оценку действиям врачей и иных сотрудников следственных изоляторов, в которых содержался Магнитский С.Л., без выводов специалистов, обладающих специальными медицинскими познаниями. Действительно, юридическая квалификация действий врачей и должностных лиц входит в компетенцию правоохранительных органов, однако выявление нарушений требований специальных правил, касающихся, в частности, порядка оказания лицу медицинской помощи, возможно лишь при участии соответствующих специалистов. Необходимые для проведения экспертизы нормативные документы направляются с иными представляемыми на исследование материалами.

Необходимо также дать оценку проявившимся у потерпевшего незадолго до наступления смерти признакам нарушения психики с точки зрения судебной медицины (судебно-психиатрическое исследование личности Магнитского С.Л. проводится в Государственном научном центре социальной и судебной психиатрии имени В.П. Сербского), а также разрешить вопрос об обстоятельствах причинения выявленных у потерпевшего телесных повреждений на руках и ноге...»


ИССЛЕДОВАНИЕ

Исследование представленных материалов было проведено по общепринятой в судебной медицине методике исследования такого рода объектов экспертизы, опубликованной в соответствующих руководствах и руководящих документах по проведению судебно-медицинской экспертизы.

Оценка результатов, полученных в ходе проведения данной повторной комиссионной медицинской судебной экспертизы, приведена экспертной комиссией, как в исследовательской части данного заключения, так и в выводах к нему.

1. Исследование материалов уголовного дела

1.1. Из копии заключения эксперта (экспертиза трупа) № 2052 Бюро судебно-медицинской экспертизы Департамента здравоохранения Москвы, танатологическое отделение № 11 от 29.12.2009 года (том 1, листы 43-49) следует, что: «...наружное исследование. На правой верхней конечности трупа и на левой нижней конечности имеется по одной бирке с записью сотрудника 11 танатологического отделения: «2052 Магнитский С.Л. На правой верхней конечности бирка с записью сотрудника «Службы по перевозке умерших и погибших граждан... Магнитский Сергей Леонидович». На наружной поверхности правой



нижней конечности имеется запись бриллиантовой зеленью: «ИЗ-77/1 Магнитский С.Л. 1972 г.р., Смерть 21:50 16/XI 09 г.».

С трупа снята и исследована следующая одежда: трусы тёмно-синие хлопчатобумажные, носки чёрные хлопчатобумажные. Все вещи надеты в правильном порядке, средней изношенности, повреждений и загрязнений не обнаружено. Труп мужчины правильного телосложения, удовлетворительного питания, длиной тела 185 см. Кожный покров бледно-серый, сухой, умеренно эластичный, холодный на ощупь во всех областях. Трупное окоченение хорошо выражено в мышцах жевательной мускулатуры, в мышцах шеи и конечностей. Трупные пятна обильные, синюшно-фиолетовые, разлитые, располагаются на задней поверхности шеи, туловища, верхних и нижних конечностей, при надавливании на них пальцем исчезают и восстанавливают свою первоначальную окраску через 8 минут. Повреждений на волосистой части головы не обнаружено. Кости лицевого скелета, хрящи носа на ощупь целы. Глаза закрыты. Слизистая оболочка век белесовато-желтая. Роговицы тусклые, полупрозрачные, зрачки округлые, равновеликие, диаметром по 0,4 см. Наружные слуховые проходы, носовые ходы и полость рта свободны и чисты. Рот закрыт, язык в полости рта, за линией смыкания зубов. Переходная кайма губ синюшная подсохшая. Слизистая оболочка преддверия и полости рта синюшно-серая, без повреждений, уздечки губ без кровоизлияний и повреждений. Зубы естественные целые, травматических повреждений зубов нет, зубов под коронками из желтого металла не обнаружено. Шея сформирована правильно, пропорционально туловищу. Грудная клетка цилиндрическая, симметричная, ребра на ощупь целы. Живот чуть ниже уровня реберных дуг. В правой подвздошной области имеется косо-горизонтальный, ориентированный слева направо и снизу вверх, размерами 7,0x0,7 см, серовато-белесоватый несколько втянутый послеоперационный рубец, плотно спаянный с подлежащими мягкими тканями. Оволосение на лобке по мужскому типу, наружные половые органы сформированы правильно, без выделений, повреждений, рубцов и язв. Головка полового члена гладкая, без язв и рубцов. На вершине ее щелевидное отверстие мочеиспускательного канала, выделений из которого нет... Задний проход сомкнут, кожные покровы вокруг него не обпачканы и не повреждены. Кости конечностей на ощупь целы.

Повреждения. На правой верхней конечности в проекции лучезапястного сустава обнаружен циркуляторно расположенный неравномерно выраженный синюшно-фиолетовый кровоподтёк с четкими границами, шириной на всем протяжении 0,7 см; окружающие мягкие ткани несколько припухшие, немного отечные. На левой верхней конечности в проекции лучезапястного сустава обнаружен циркуляторно расположенный, местами прерывающийся свои очертания синюшно-фиолетовый кровоподтёк, шириной от 0,5 до 1,0 см; мягкие ткани вокруг несколько припухшие, немного отёчные, границы кровоподтёка четкие; на фоне выше описанных кровоподтёков располагаются множественные полосовидные горизонтально расположенные ссадины размерами от 0,7x0,3 до 1,0x0,4, поверхность их красно-коричневая, подсохшая, несколько западает относительно уровня окружающего кожного покрова; границы ссадин четкие. На тыльной поверхности левой кисти, в проекции пястной кости 5-го пальца, располагаются две аналогичного вида ссадины округлых форм, в диаметре по 0,7 см, поверхность их красно-коричневая, подсохшая, несколько западает относительно уровня окружающего кожного покрова; границы ссадин четкие. На тыльной поверхности левой кисти в проекциях головок пястных костей 2-го, 3-го, 4-го пальцев обнаружены округлой формы синюшно-фиолетовые кровоподтёки в диаметре 0,8 см; мягкие ткани слегка припухшие, немного отечные, границы их четкие. На передней поверхности левой голени в верхней трети вертикально располагается овальной формы ссадина размерами 2,3x1,7 см, поверхность ее красно-коричневая, подсохшая, несколько западает относительно уровня окружающего кожного покрова; границы ссадины четкие. На внутренней поверхности правой нижней конечности в проекции голеностопного сустава обнаружен фиолетовый с зеленоватым оттенком по периферии округлой формы кровоподтёк в диаметре 2,0 см; границы его четкие. В подлежащих мягких тканях в проекции и соответственно вышеописанным повреждениям располагаются блестящие темно-красные кровоизлияния толщиной от 0,3 см до 0,8 см, зафиксированные кро-

воподтёка на внутренней поверхности правой нижней конечности в проекции голеностопного сустава, где кровоизлияние тусклое, суховатое, красно-бурого цвета, толщиной до 0,1 см. Каких-либо других повреждений при наружном исследовании трупа не обнаружено.

Внутреннее исследование. Проба на воздушную эмболию отрицательная. Внутренняя поверхность мягких тканей головы влажная, блестящая, серо-розовая, без кровоизлияний. Височные мышцы серовато-красные, влажные, блестящие, без кровоизлияний. Кости свода черепа не повреждены. Между костями черепа и твердой мозговой оболочкой крови нет. Твердая мозговая оболочка не напряжена, не повреждена, серовато-белесоватая, гладкая, блестящая отходит от костей черепа свободно, в синусах жидкая темно-красная кровь, над и под ней кровоизлияний не обнаружено. Между оболочками мозга крови, жидкости и спаек не обнаружено. Мягкая мозговая оболочка гладкая, блестящая, прозрачная, умеренно полнокровная, без кровоизлияний, под ней небольшое количество прозрачной, чуть желтоватой жидкости. На уровне лобной и теменных долей у межполушарной щели она очагово утолщена, сероватая, непрозрачная за счет множественных белесоватых грануляций. Рельеф головного мозга на всем протяжении равномерно выражен. Вещество мозга на разрезах блестящее, с четким анатомическим рисунком строения, границей серого и белого вещества, не липнет к ножу. На поверхности разрезов из просветов перерезанных сосудов выступает обильное количество жидкой крови в виде точек и полос, легко снимаемых обухом ножа. Боковые желудочки щелевидные, симметричны, не расширены, в них небольшое количество светлого прозрачного ликвора; в третьем и четвертом желудочках следы прозрачного светлого ликвора, крови не обнаружено, внутренняя поверхность их гладкая, блестящая. Сосудистые сплетения желудочков гроздьевидной формы, синюшно-багровые, мелкозернистые. Ядра светло-серого цвета, границы ядер четкие. В коре, подкорковых структурах, варолиевом мосту, продолговатом мозге и других отделах мозга очагов размягчений, кровоизлияний и кист не обнаружено. Мозжечок на разрезе с четким рисунком строения, границей серого и белого вещества, без кровоизлияний. Сосуды основания мозга сформированы правильно, извитые, с умеренным количеством плотноватых белесоватых бляшек на внутренней поверхности. Гипофиз мягко-эластичный, на разрезе синюшно-серого цвета, без кровоизлияний. Головной мозг весом 1400 г. С костей основания черепа снята твердая мозговая оболочка; кости основания черепа не повреждены. Вскрыты и послойно исследованы мягкие ткани шеи, груди и живота. В тканях кровоизлияний не обнаружено. Органы грудной и брюшной полостей располагаются правильно. В полостях жидкости, крови, спаек нет. Печень не выступает из-под рёберной дуги. Толщина подкожно-жировой клетчатки на передней поверхности грудной клетки 1,2 см, на брюшной стенке 3,5 см. Пристеночная плевра и париетальная брюшина гладкие, блестящие, влажные, желтовато-серые. Высота стояния правого купола диафрагмы соответствует 4 ребру, левого 5-му межреберью. Желудок и петли кишок не вздуты, поверхность их гладкая, белесовато-серая. Брюшина влажная. Слизистая оболочка языка серовато-красноватая с хорошо выраженными сосочками, в корне языка в проекции подъязычной вены обнаружена точечная колотая рана с ровными краями, в мышцах ей соответствует темно-красное блестящее кровоизлияние размерами 0,2x0,2 см; вне вышеописанного кровоизлияния мышца на разрезе серо-коричневая, без кровоизлияний и рубцовых изменений. Повреждений в области уздечки языка не обнаружено. Вход в гортань и пищевод свободен. Подъязычная кость и хрящи гортани целы, мягкие ткани вокруг без кровоизлияний. Щитовидная железа: левая доля размерами 5,0x1,8x1,5 см, правая доля размерами 5,0x1,8x1,5 см, плотноэластической консистенции, на разрезе темно-красная, мелкозернистая. В пищеводе небольшое количество серовато-черноватой слизи, слизистая его серая, влажная, блестящая, складчатая. Просвет трахеи свободен, в просвете главных бронхов небольшое количество прозрачной слизи. Слизистая трахеи и бронхов серая, блестящая. Легочная плевра гладкая, блестящая, не утолщена, без кровоизлияний под ней. Легкие полностью занимают плевральные полости, прикрывая органы средостения, на ощупь местовоздушные. Масса правого лёгкого - 550 г, левого - 600 г. Ткань лёгких на разрезе темно-красная, без очаговых изменений, с поверхности разрезов стекает большое количество темной красной крови и розовой пенистой жидкости. Стенки бронхов несколько утолщены, перере-

занные их концы возвышаются над поверхностью разрезов до 0,3 см, при надавливании на ткань лёгких отделяемого из их просвета нет. Просвет легочных артерий и вен свободен. Вес правого лёгкого 550 г, левого 500 г (*выше имеется упоминание о массе левого лёгкого равной 600 г – примечание комиссии экспертов*). Под реберной плеврой кровоизлияний не обнаружено. Лимфоузлы корней лёгких не увеличены, на ощупь плотноэластической консистенции; на разрезе серо-черного цвета, без кровоизлияний. В клетчатке переднего средостения кровоизлияний не обнаружено. В полости сердечной сорочки около 20 мл прозрачной чуть желтоватой жидкости, внутренняя поверхность её гладкая белесоватая. Сердце неправильно конической формы, размерами 13,0x11,0x3,5 см, массой 400 г, дрябловатое, верхушка закруглена, эпикард тонкий, прозрачный, блестящий, под ним большое количество жировой ткани. Ушки предсердий свободны. Овальное окно межпредсердной перегородки зарощено. Толщина миокарда левого желудочка 1,8 см, правого 0,5 см. Миокард дряблый, темно-красный с неравномерным желтоватым оттенком, тусклый. Эндокард бледно-серый, полупрозрачный, гладкий. Створки клапанов тонкие, гладкие, блестящие, не сращены, хорды тонкие, длинные. Периметр аортального клапана 7,5 см, легочной артерии - 8,5 см, двустворчатого клапана 11 см, трехстворчатого - 13,5 см. Сосочковые и трабекулярные мышцы несколько увеличены. Полости сердца резко расширены, в них содержится жидкая темно-красная кровь. Тип кровоснабжения сердца смешанный. Интима коронарных артерий бледно-желтая, гладкая, блестящая, несколько неравномерно утолщена. Периметр аорты на уровне аортального отверстия диафрагмы 4,5 см. Интима аорты, чревного ствола и его ветвей, почечных и брыжеечных артерий бледно-желтая, блестящая с умеренным количеством плоских, мягких, серовато-желтоватых пятен. Просвет нижней полой вены пуст, периметр ее 7,0 см, интима ее бледно-серая, гладкая, блестящая. Селезёнка размерами 14,0x6,0x3,0 см, массой 100 г, дрябловатая, капсула морщинистая, серого цвета, на разрезе селезёнка темно-красного цвета, без соскоба. Надпочечники неправильной треугольной формы, с четкой границей между желтым корковым и полужидким коричневым мозговым веществом. Фиброзная капсула обеих почек снимается легко, обнажая красно-коричневую гладкую поверхность. Почки: правая 12,5x5,5x3,0 см, массой 120 г, левая 12,0x5,0x3,0 см, массой 115 г. Ткань почек на разрезе красно-коричневая, с четкой границей между корковым и мозговым веществом. Чашечно-лоханочный аппарат не расширен. Слизистая лоханок серо-желтая, гладкая, без кровоизлияний. Мочеточники проходимы на всем протяжении. Мочевой пузырь пустой, слизистая складчатая, блестящая, серая. В желудке около 300 мл жидкого темно-серого содержимого, слизистая его серая, складчатость хорошо выражена. Привратник проходим, в 12-перстной кишке серовато-желтоватая жидкая масса. В желчном пузыре около 10 мл зеленовато-коричневатой желчи. Слизистая оболочка желчного пузыря белесовато-сероватая, несколько уплотнена и утолщена до 0,4 см, влажная, сглаженная, серовато-белесоватая. В полости желчного пузыря обнаружены множественные каменистой плотности желтовато-зеленоватые образования с шероховатой поверхностью размерами от 0,5x0,5 до 1,0x1,0 см. Печень размерами 28,0x16,0x19,0x8,0 см, массой 1800 г, желто-коричневая, плотная на ощупь, поверхность гладкая, нижний край заострен. На разрезе ткань печени коричневато-желтая, из перерезанных сосудов вытекает темная жидкая кровь. Поджелудочная железа располагается забрюшинно в виде плотно-эластичного тяжа, размерами 20,0x5,0x5,5 см, на разрезе с выраженной крупной и средней дольчатостью, сероватая с желтоватым оттенком, без кровоизлияний. Червеобразный отросток отсутствует, в месте его бывшего расположения отмечается разрастание серовато-желтоватой ткани. В тонкой кишке полужидкая желтоватая масса. В толстой кишке оформленные зеленовато-коричневые каловые массы в умеренном количестве, без патологических примесей. Слизистая кишечника на всем протяжении серая, складчатая, блестящая, серозная оболочка прозрачная гладкая блестящая. Предстательная железа плотно-эластичной консистенции, на разрезе бледно-серая, волокнистого строения. Яички на разрезе желтоватые, семенные нити тянутся. Кости скелета целы. От полостей и органов грудной клетки посторонних запахов не ощущалось.



На судебно-химическое исследование направлены кровь и почка для определения алкоголя.

На судебно-химическое исследование направлены кровь и внутренние органы (почка, печень, желудок и тонкий кишечник) для определения наркотиков, снотворных и малых транквилизаторов.

На судебно-гистологическое исследование направлены кусочки: мозг - 1, лёгкое - 1, сердце - 3, печень - 1, поджелудочная железа - 1.

В биологическое отделение направлена кровь для определения групповой принадлежности.

Кусочки органов оставлены в гистархиве (мозг, лёгкие, сердце, коронарная артерия, печень, почка, селезёнка, щитовидная железа, поджелудочная железа).

Произведено фотографирование повреждений трупа цифровой камерой...

Судебно-медицинский диагноз. Основное заболевание. Вторичная кардиомиопатия: дистрофия и гипертрофия миокарда (масса сердца 400 г, толщина левого желудочка 1,8 см), резкое расширение полостей сердца, ожирение эпикарда. Осложнения основного заболевания. Полнокровие внутренних органов, отек мягких мозговых оболочек и вещества головного мозга, отек лёгких, жидкое состояние крови. Сопутствующие заболевания. Калькулезный холецистит. Жировая дистрофия печени. Фиброз мягких мозговых оболочек. Липоматоз аорты и крупных ее ветвей. Липоматоз поджелудочной железы. Кровоподтёки и ссадины верхних конечностей. Кровоподтёк и ссадина левой нижней конечности. Колотая рана корня языка в проекции подъязычной вены. Состояние после давнего оперативного вмешательства - аппендэктомии.


Выдано предварительное медицинское свидетельство о смерти... а) острая сердечная недостаточность б) кардиомиопатия (142.9).

... заключение судебно-химического исследования № 16377-г: в крови и почке от трупа этиловый, метиловый и пропиловые спирты не обнаружены...

2 декабря 2009 г. получено заключение судебно-гистологического исследования № 14519. Выписка из заключения эксперта судебно-гистологического исследования. Поджелудочная железа - структура строения сохранена, отмечается разрастание жировой ткани между дольками и внутри долек, незначительное утолщение и фиброз стенок протоков. Гистодиагноз. Вторичная кардиомиопатия: разрастание жировой ткани вокруг сосудов, под эпикардом и между пучками мышечных волокон, участки чередования несколько гипертрофированных кардиомиоцитов и истонченными и волнообразно деформированным кардиомиоцитами, участки фрагментации мышечных волокон, периваскулярный кардиосклероз. Выраженные гемоциркуляторные изменения в исследуемых органах с мелкоочаговыми субарахноидальными кровоизлияниями и кровоизлияниями в строме миокарда из четко контурируемых эритроцитов без перифокальной клеточной реакции. Отек лёгких с геморрагическим компонентом. Отек мозга. Жировой гепатоз. Хронический активный персистирующий гепатит. Липоматоз поджелудочной железы. Слабо выраженный периваскулярный и перибронхиальный пневмосклероз. Фиброз мягкой мозговой оболочки.

28 декабря 2009 г. получено заключение судебно-химического исследования № 4732-х/16377-г. В желудке, печени и почке, исследованных отдельно, не обнаружено производных барбитуровой кислоты, морфина, кодеина, дионина, героина, гидрокодона, промедола, элениума, тазепама, седуксена, аминазина, тизерцина, трифтазина, мажептила, дипразина, имизина. В крови морфина и его производных не обнаружено.

... Судебно-медицинский диагноз (уточненный, после получения результатов дополнительных методов исследования). Основное заболевание. Вторичная кардиомиопатия: дистрофия и гипертрофия миокарда (масса сердца 400 г, толщина левого желудочка 1,8 см), резкое расширение полостей сердца, ожирение эпикарда (гистологически - разрастание жировой ткани вокруг сосудов, под эпикардом и между пучками мышечных волокон, участки чередования, несколько гипертрофированных кардиомиоцитов и истонченными и волнообразно деформированным кардиомиоцитами, участки фрагментации мышечных волокон, периваскулярный



кардиосклероз). Осложнения основного заболевания. Полнокровие внутренних органов, отек мягких мозговых оболочек и вещества головного мозга отек лёгких, жидкое состояние крови. Сопутствующие заболевания. Калькулёзный холецистит. Жировая дистрофия печени. Фиброз мягких мозговых оболочек. Липоматоз аорты и крупных ее ветвей. Липоматоз поджелудочной железы. Хронический активный персистирующий гепатит. Кровоподртёки и ссадины верхних конечностей. Кровоподртёк и ссадина левой нижней конечности. Колотая рана корня языка в проекции подъязычной вены. Состояние после давнего оперативного вмешательства - аппендэктомии. Выдано окончательное, взамен предварительного медицинское свидетельство о смерти...

1. а) острая сердечная недостаточность б) кардиомиопатия (142.9)

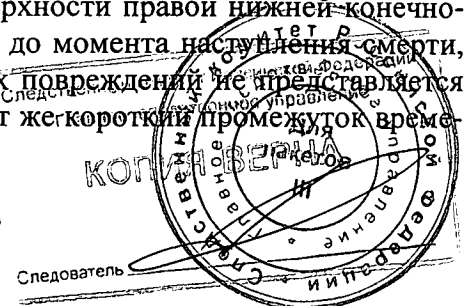Выводы. 1. Смерть гражданина Магнитского Сергея Леонидовича, 37 лет, наступила за 12-15 часов, согласно степени выраженности трупных явлений на момент судебно-медицинского исследования трупа в секционном зале танатологического отделения № 11 в 10 часов 10 минут от 17 ноября 2009 г. от острой сердечной недостаточности, развившейся вследствие вторичной кардиомиопатии - патологического изменения сердечной мышцы, о чем свидетельствуют морфологические признаки (дистрофия и гипертрофия миокарда, резкое расширение полостей сердца, ожирение эпикарда), а также данными гистологического исследования (разрастание жировой ткани вокруг сосудов, под эпикардом и между пучками мышечных волокон, участки чередования несколько гипертрофированных кардиомиоцитов и истонченными и волнообразно деформированным кардиомиоцитами, участки фрагментации мышечных волокон, периваскулярный кардиосклероз).

2. При судебно-медицинском исследовании трупа обнаружены следующие повреждения: ссадины на тыльной поверхности левой кисти в проекции пястной кости 5-го пальца, кровоподртёки на тыльной поверхности левой кисти в проекциях головок пястных костей 2-го, 3-го, 4-го пальцев; ссадина на передней поверхности левой голени, кровоподртёк на внутренней поверхности правой нижней конечности в проекции голеностопного сустава, которые возникли в результате ударного и скользящего воздействия тупого твердого предмета (предметов), незадолго до наступления смерти (за исключением кровоподртёка на внутренней поверхности правой нижней конечности в проекции голеностопного сустава, который возник за 3-6 дней до момента наступления смерти), которые имеют признаки прижизненности, и данные повреждения у живых лиц не влекут за собой временной утраты трудоспособности или незначительной стойкой утраты общей трудоспособности и не расцениваются как вред здоровью, в причинно-следственной связи со смертью не состоят: - кровоподртёки на правой и левой верхних конечностях в проекции лучезапястных суставов; ссадины на фоне кровоподртёков в проекции правого и левого лучезапястных суставов возникли в результате сдавливающего и скользящего воздействия тупого твердого предмета (предметов) с ограниченной травмирующей поверхностью, незадолго до наступления смерти, имеют признаки прижизненности и данные повреждения у живых лиц не влекут за собой временной утраты трудоспособности или незначительной стойкой утраты общей трудоспособности и не расцениваются как вред здоровью, в причинно-следственной связи со смертью не состоят.

Также обнаружена колотая рана в корне языка в проекции подъязычной вены, имеющая признаки прижизненности, которая образовалась от воздействия острого колющего предмета - медицинской иглы, как указано в акте о смерти, вынесенного ФБУ ИЗ-77/1 УФСИН России по г. Москве, и, являясь необходимой медицинской манипуляцией, судебно-медицинской оценке по тяжести вреда здоровью не подлежит.

3. После получения вышеуказанных повреждений потерпевший мог совершать какие-либо активные действия в течение неопределенного длительного времени.

4. Кровоподртёк, расположенный на внутренней поверхности правой нижней конечности в проекции голеностопного сустава возник за 3-6 дней до момента наступления смерти, установить последовательность причинения всех остальных повреждений не представляется возможным ввиду того, что они были получены в один и тот же короткий промежуток времени до момента наступления смерти.



5. При судебно-химическом исследовании в крови и почке от трупа этиловый, метиловый и пропиловый спирты не обнаружены.

6. При судебно-химическом исследовании в желудке, печени и почке, исследованных отдельно, не обнаружено производных барбитуровой кислоты, морфина, кодеина, дионина, героина, гидрокодона, промедола, элениума, тазепама, седуксена, аминазина, тизерцина, трифтазина, мажептила, дипразина, имизина; в крови морфина и его производных не обнаружено.

7. В биологическое отделение направлена кровь для возможности определения групповой принадлежности...»

1.2. Из копии заключения эксперта (судебно-гистологического исследования) № 14519 Бюро судебно-медицинской экспертизы Департамента здравоохранения Москвы, судебно-гистологическое отделение, от 02.12.2009 года (том 1, лист 55) следует, что: «...просмотрены гистологические препараты в количестве 7, окрашенные гематоксилином и эозином.

Мозг (1) - в представленном препарате фрагмент коры большого полушария с фрагментом неравномерно фиброзированной мягкой мозговой оболочки, отмечается расширение и полнокровие сосудов мозга и мягкой мозговой оболочки с эритростазами в них, умеренно выраженное расширение периваскулярных и перицеллюлярных пространств; отмечается незначительное набухание и дистрофические изменения нейронов. В мягкой мозговой оболочке имеются единичные периваскулярные кровоизлияния из четко контурируемых эритроцитов без перифокальной клеточной реакции.

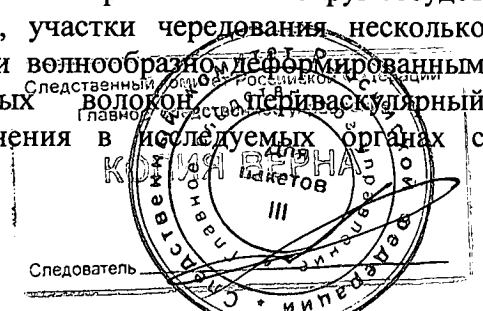Сердце (3) - в представленных препаратах отмечается разрастание жировой ткани вокруг сосудов, под эпикардом и между пучками мышечных волокон, умеренно выраженное разрастание соединительной ткани по ходу сосудов, стенки интрамуральных артерий не утолщены, просвет их не сужен; имеются участки чередования несколько гипертрофированных кардиомиоцитов и истонченными и волнообразно деформированным кардиомиоцитами. Имеются участки фрагментации мышечных волокон. Отмечается расширение и полнокровие сосудов стромы, в отдельных сосудах имеются фибриновые тромбы. В строме имеются единичные мелкоочаговые кровоизлияния из четко контурируемых эритроцитов без перифокальной клеточной реакции. В одном из препарате отмечается слабый склероз эндокарда.

Лёгкое (1) - в представленном препарате отмечается резкое расширение и полнокровие сосудов стромы и межальвеолярных перегородок, заполнение некоторых альвеол гомогенной отечной жидкостью с примесью контурируемых эритроцитов; вокруг бронхов и сосудов имеется незначительное разрастание соединительной ткани.

Печень (1) - в представленном препарате отмечается очаговая крупновакуольная инфильтрация гепатоцитов, слабо выраженное разрастание соединительной ткани в триадах с выраженной лимфогистиоцитарной инфильтрацией их, с примесью нейтрофилов и единичных эозинофилов; в просвете отдельных протоков - нейтрофилы, стенки некоторых протоков инфильтрированы нейтрофилами. Отмечается полнокровие синусоидов и центральных вен. Холестазы. Капсула печени фиброзирована, без наложений.

Поджелудочная железа (1) - в представленном препарате структура строения сохранена, отмечается разрастание жировой ткани между дольками и внутри долек, незначительное утолщение и фиброз стенок протоков, слабо выраженное разрастание соединительной ткани вокруг протоков и сосудов, резкое расширение и полнокровие сосудов стромы.

Гистодиагноз. Вторичная кардиомиопатия: разрастание жировой ткани вокруг сосудов под эпикардом и между пучками мышечных волокон, участки чередования несколько гипертрофированных кардиомиоцитов и истонченными и волнообразно деформированным кардиомиоцитами, участки фрагментации мышечных волокон, периваскулярный кардиосклероз. Выраженные гемодинамические изменения в исследуемых органах с



мелкоочаговыми субарахноидальными кровоизлияниями и кровоизлияниями в строме миокарда из четко контурируемых эритроцитов без перифокальной клеточной реакции. Отек лёгких с геморрагическим компонентом. Отек мозга. Жировой гепатоз. Хронический активный персистирующий гепатит. Липоматоз поджелудочной железы. Слабо выраженный периваскулярный и перибронхиальный пневмосклероз. Фиброз мягкой мозговой оболочки...»

1.3. Из заключения (экспертиза по материалам дела) № 40-10 Бюро судебно-медицинской экспертизы Департамента здравоохранения Москвы от 12.05.2010 года (том 1, листы 59-80) следует, что: «...проведено повторное судебно-гистологическое исследование гистопрепаратов № 2125/2052-10: «Для разрешения поставленных перед экспертами отдела комиссионных судебно-медицинских экспертиз вопросов по факту смерти Магнитского С.Л., 37 лет в судебно-гистологическом отделении из архивного материала, представленного из ТО № 11 в гистологических кассетах с маркировкой «2052» в виде 13 объектов внутренних органов изготовлены гистопрепараты № 2125/2052-10 г. и проведено их судебно-гистологическое исследование. Всего исследовано 15 объектов-исследований, окрашенных гематоксилином-эозином и по Рего, заливка в парафин.

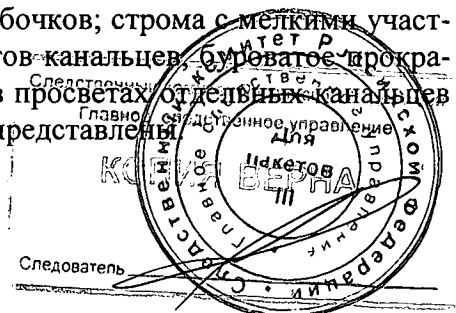Головной мозг (2). Слабое кровенаполнение сосудов умеренно фиброзированных мягких мозговых оболочек. Лимфогистиоцитарная умеренная инфильтрация мозговых оболочек с единичными и группами среди них нейтрофилов. Полнокровие вещества мозга больших полушарий и подкорковых структур, единичные периваскулярные геморрагии в белом веществе. Расширение периваскулярных и перицеллюлярных пространств. Дистрофия нейронов со сморщиванием и ишемическими изменениями некоторых нейронов. Лёгкое (2). Полнокровие паренхимы. Очаговая эмфизема с участками дистелектазов. В просветах альвеол, неравномерно выражено в пределах препаратов серозная отечная жидкость с геморрагическим компонентом, в единичных альвеолах макрофаги с буроватой цитоплазмой. Десквамация бронхотелия, в просветах бронхов десквамированные эпителиоциты со следами муцинозных масс, единичные макрофаги с буроватой цитоплазмой. Стенки бронхов слабо склерозированы с группами лимфогистиоцитов. Плевра свободна от наложений.

Коронарная артерия (1). Стенка артерии склерозирована, неравномерно суживая просвет артерии около 30%.

Сердце (2+2 по Рего). Разрастание жировой ткани в эпикарде. Слабый склероз стенки экстракардиальной артерии. Полнокровие сосудов микрогемодинамики жировой клетчатки эпикарда. Слабый склероз стенок единичных интрамуральных артерий миокарда при отсутствии очагов утолщений стенок большинства артерий. Неравномерное кровенаполнение миокарда. Периваскулярный фиброз, очаги жировой ткани в периваскулярных пространствах и строме миокарда. Слабый сетчатый кардиосклероз с группами лимфогистиоцитов в единичных полях зрения. Слабый фиброз эндокарда. Сочетание очагов атрофии и умеренной гипертрофии некоторых кардиомиоцитов. Неравномерность окраски, извитость контуров с зонами волнообразной деформации, с фрагментами темного прокрашивания некоторых кардиомиоцитов по Рего и фрагментация кардиомиоцитов.

Печень (1). Капсула свободна от наложений. Умеренное венозное полнокровие паренхимы; скопления лейкоцитов в отдельных синусоидах. Очагово-распространенная разнокапельная жировая дистрофия гепатоцитов. Портальные тракты с прослойками соединительной ткани с полинуклеарной лейкоцитарной инфильтрацией, пролиферацией желчных протоков, вклиниванием фиброзных септ в некоторые дольки, миграцией единичных лейкоцитов за пределы пограничных пластинок.

Почка (2). Неравномерное полнокровие слоев. Слабый склероз стенок единичных артерий, склероз единичных клубочков, капсул единичных клубочков; строма с мелкими участками склероза. Зернистая и вакуолярная дистрофия нефроцитов-канальцев, буроватое прокрашивание цитоплазмы эпителиоцитов некоторых канальцев, в просветах отдельных канальцев эозинофильные с буроватым компонентом массы. Чашки не представлены.




Селезёнка (1). Селезёнка представлена в виде множества мелких фрагментов с относительно умеренно полнокровной красной пульпой и сохраненной гистоструктурой. Поджелудочная железа (1). Умеренное полнокровие стромы. По ходу стромы умеренные прослойки соединительной ткани с очагами разрастания жировой ткани. Щитовидная железа (1). Полнокровие сосудов стромы. Фолликулы полиморфные. Эпителий, выстилающий фолликулы, кубический. В просветах фолликулов эозинофильный неравномерной плотности секрет.

Судебно-гистологический диагноз: сочетание очагов атрофии и умеренной гипертрофии некоторых кардиомиоцитов, периваскулярный фиброз, очаговый липоматоз миокарда, слабый сетчатый кардиосклероз, слабый фиброз эндокарда, разрастание жировой ткани в эпикарде, нестенозирующий слабо выраженный коронаросклероз, слабый склероз экстракардиальной артерии и единичных интрамуральных артерий миокарда (признаки кардиомиопатии); неравномерное кровенаполнение миокарда, контрактурные повреждения, зоны волнообразной деформации и фрагментация кардиомиоцитов. Неравномерное венозное полнокровие в органах; отек вещества мозга, единичные экстравазаты в белом веществе больших полушарий, дистрофия нейронов; отек легкого, очаговая эмфизема с участками дистелектазов; вакуольная дистрофия некоторых нефроцитов с очень слабо выраженным выделительным компонентом. Хронический персистирующий гепатит с минимальной активностью; очагово-распространенная жировая дистрофия гепатоцитов. Умеренный фиброз и липоматоз поджелудочной железы. Фиброз мягких мозговых оболочек. Анизофолликулез щитовидной железы. Слабо выраженный артериогломерулонефросклероз»...

Из объяснения Гаус А.В. от 17.11.2009 года (т. 1, л.д. 84-85): «...16.11.2009 года примерно в 18 часов 25 минут от дежурной по штабу поступил звонок в хирургическое отделение в ординаторскую, и она сообщила, что в учреждение поступил з/к Магнитский С.Л. из ИЗ 77/2. Транспортировка больного осуществлялась на МСП с диагнозом «острый холецистопанкреатит». Примерно в 18 часов 30 минут мною осмотрен больной и принято решение о его госпитализации в хирургическое отделение. Осмотр происходил на сборном отделении в кабинете дежурного фельдшера. Во время заполнения мед. документов примерно в 19 часов 00 минут больной начал вести себя неадекватно, агрессивно, был дезориентирован (слышал «голос», который говорил, что его хотят убить, отравить). Мною была вызвана резервная группа, по прибытии которой больной Магнитский был закован в наручники и препровожден из кабинета фельдшера в камеру № 4 сборного отделения. Примерно в 19 часов 30 минут я вызвала бригаду «03» психиатрической помощи на консультацию для решения вопроса о дальнейшей тактике ведения больного. После чего отправилась на свое рабочее место в хирургическое отделение. Инфузионная терапия не проводилась, т.к. больного нельзя было хорошо фиксировать, а введение седативных пр-в не проводилось перед приездом психиатров. Примерно в 21 час 15 минут я была вызвана на сборное отделение ввиду резкого ухудшения состояния больного. Больной был экстренно переведен в ПИТ хир. отд. ввиду отсутствия дыхания и потери сознания. Реанимационные мероприятия без эффекта и в 21 час 50 минут я констатировала биологическую смерть Магнитского С.Л.»

Из протокола допроса свидетеля Гаус А.В. от 15.12.2009 года (т. 1, л.д. 217-220): «...16.11.2009 года я находилась в СИЗО-1 на суточном дежурстве. Примерно в 18 часов 20 минут поступил звонок... о поступлении больного Магнитского С.Л. с диагнозом «панкреатит»... Придя на сборное отделение, я в кабинете фельдшера осмотрела больного. В ходе осмотра были установлены сроки заболевания, жалобы больного: жалобы на боль в эпигастрии, обоих подреберьях, тошнота, многократная рвота, снижение аппетита. Указанные жалобы характерны для его заболевания - панкреатита. Было выяснено, что он болеет четыре дня и получал лечение в Бутырском СИЗО. После осмотра я забрала сопроводительный листок бригады скорой помощи, доставившей больного, и приняла больного на госпитализацию. Приняв больного на госпитализацию, я приступила к заполнению медицинских документов в кабинете фельдшера, то есть там же где я осматривала больного, при этом самой больной находилась в металлической клетке, установленной в данном кабинете, я же находилась за письменным столом... в данном кабинете. В клетке, где находился больной, установлена медицинская кушетка»



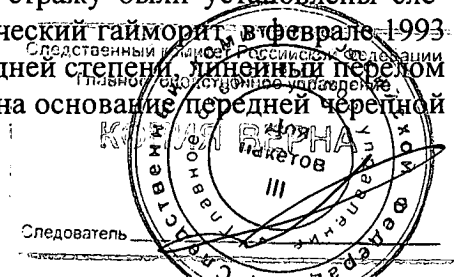ка... а также напольные весы. В процессе заполнения медицинской документации, я взяла расписку с больного о его согласии на госпитализацию, и продолжила заполнение истории болезни. В процессе данного оформления документов, больной стал вести себя неадекватно... стал говорить на повышенных тонах... Я вышла в соседний кабинет, для того чтобы окончить оформление медицинских документов, поскольку речь Магнитского С.Л. мешала сосредоточиться. Также в данном кабинете находился дежурный врач учреждения Нафиков И.И., который также заполнял какие-то документы. Как только я села за стол, то услышала шум и слова больного из соседнего кабинета, при этом в кабинете других лиц не было и разговаривать было не с кем. Магнитский С.Л. говорил «меня сейчас убьют здесь, я по этому делу невиновен, зачем меня сюда привезли». Услышав эти слова, я заглянула в кабинет, где он находился, и увидела, что он бежит по клетке, закрывая лицо и голову полиэтиленовым пакетом, как бы отгораживаясь от неких людей. Пакет ему дали ранее, поскольку он сказал, что у него позывы на рвоту. Потом он кидает пакет, берет двумя руками деревянную кушетку и начинает бить по решетке. За происходящим наблюдал также Нафиков И.И., который вместе со мной заглянул в кабинет, когда услышал шум. Заподозрив, что у больного острый психоз, я побежала в штаб для того, чтобы дежурная вызвала усиленный конвой. На место прибыл усиленный конвой... примерно в 19 часов 30 минут, я по телефону «03» вызвала службу скорой психиатрической помощи, затем я зашла в кабинет к больному, который находился в той же клетке, на нем уже были надеты наручники, также на месте был Марков Д.Ф. Я сообщила ему, что вызвала скорую психиатрическую помощь, после чего поднялась в хирургическое отделение на свое рабочее место. Примерно в 21 час 20 минут мне поступил звонок, и сообщили, что больному Магнитскому С.Л. стало плохо... Я побежала дальше по коридору сборного отделения, в той его части, где находятся камеры, в которые помещают лиц перед отправкой куда-либо... увидела группу людей. Зашла в одну из камер. Магнитский С.Л. лежал на полу камеры, как мне стало известно позже - это камера № 4, с ним находился Марков Д.Ф. Дежурный фельдшер, фамилию которого я не знаю, имя - Александр, делал больному искусственную вентиляцию лёгких «мешком Амбу». Я стала прощупывать пульс, на лучевых артериях его не было, но он прощупывался на сонной артерии. Я распорядилась о том, чтобы его срочно несли в палату интенсивной терапии, то есть в хирургическое отделение на 5 этаж, так как средств для реанимации больного на уборном отделении нет. Его понесли на пятый этаж, несли через улицу, я побежала вперед в хирургическое отделение для того, чтобы приготовить средства для реанимации.

Вопрос следователя: сколько требуется времени, чтобы донести больного от сборного отделения до больницы? Ответ: точно сказать затрудняюсь, полагаю около пяти минут... После того, как его принесли, были начаты реанимационные мероприятия, которые проводились мной совместно с дежурным врачом Нафиковым И.И. - непрямой массаж сердца, искусственная вентиляция лёгких «мешком Амбу», введение адреналина и атропина. Подробный перечень реанимационных мероприятий и вводимых Магнитскому С.Л. препаратов указан в его истории болезни. Реанимационные мероприятия эффекта не дали, и в 21 час 50 минут была констатирована клиническая смерть. Был составлен акт о смерти.

Вопрос следователя: где именно наступила клиническая смерть Магнитского С.Л.? Ответ: клиническая смерть больного Магнитского С.Л. наступила в палате интенсивной терапии хирургического отделения больницы ФБУ ИЗ-77/1...»

Изучив материалы уголовного дела № 366795, данные медицинских документов, Заключение эксперта (экспертизы трупа) № 2052, в соответствии с вопросами, поставленными на разрешение, комиссия судебно-медицинских экспертов пришла к следующим выводам:

1. Ответ на вопросы 6,7,9. Согласно представленной медицинской карте амбулаторного больного № 17 из ЛДЦ «Идеал» и справке из ООО «Пента-Клиник», Магнитскому С.Л., 1972 г.р., до его ареста 24.11.2008 года и заключения под стражу были установлены следующие диагнозы: в августе 1989 года - двусторонний хронический гайморит; в феврале 1993 года - сотрясение головного мозга, ушиб головного мозга средней степени, линейный перелом свода и основания черепа (лобной кости справа с переходом на основание передней черепной



ямки), в марте 1993 года - «краниалгия, экстравертебральный миотонический синдром на фоне остеохондроза шейного отдела, последствия травмы шейного отдела после ЧМТ», в сентябре 1996 года - острый деструктивный аппендицит, в сентябре 2006 года - серная пробка правого уха, наружный отит.

При нахождении Магнитского С.Л. в следственных изоляторах ему были установлены следующие диагнозы: в марте 2009 года - острый назофарингит, в июле, октябре и ноябре 2009 года - желчно-каменная болезнь, хронический холецистопанкреатит в стадии обострения, в мае и октябре 2009 года - хронический остеохондроз грудного отдела позвоночника с корешково-болевым синдромом по типу межрёберной невралгии.

При макро- и микроскопическом судебно-медицинском исследовании трупа Магнитского С.Л. установлено следующее:

- значимые в танатогенезе (наступлении смерти) патологические изменения внутренних органов: вторичная дилатационная кардиомиопатия;

- иные патологические изменения внутренних органов: калькулёзный холецистит; признаки хронической экзогенной интоксикации в виде жировой дистрофии печени, хронического персистирующего гепатита с минимальной активностью, умеренного фиброза и липоматоза поджелудочной железы, фиброза мягких мозговых оболочек; липоматоз аорты и её крупных ветвей, анизофолликулёз щитовидной железы, слабо выраженный артериогломерулонефросклероз;

- кровоподтёки и ссадины областей лучезапястных суставов, левой кисти, левой голени, правого голеностопного сустава.

Смерть Магнитского С.Л. наступила в результате острой сердечной недостаточности, развившейся на фоне вторичной дилатационной кардиомиопатии, что подтверждается данными макро- и микроскопического исследования его трупа. Вывод эксперта Борзовой А.Н. о причине его смерти следует считать обоснованным. Необходимо отметить, что дилатационная кардиомиопатия, обнаруженная у Магнитского С.Л. при судебно-медицинском исследовании его трупа, клинически может протекать бессимптомно. Признаков обострения имевшихся хронических заболеваний у Магнитского С.Л. при исследовании его трупа обнаружено не было. Каких-либо осложнений желчно-каменной болезни и панкреатита (перитонит, абсцесс поджелудочной железы, язвы, пролежни желчного пузыря с перфорацией и кровотечением, некрозы стенки желудка и поперечноободочной кишки, желудочно-кишечные кровотечения и др.) у Магнитского С.Л. на момент его смерти не было, сами по себе указанные заболевания с наступлением смерти не связаны.


2. Ответ на вопросы 2, 10. В период нахождения Магнитского С.Л. в ИЗ 77/1, 77/2, 77/5 квалифицированная медицинская помощь оказывалась ему не в полном объёме.

После обращения Магнитского С.Л. за медицинской помощью 01 июля 2009 года с жалобами на опоясывающие боли в области левого подреберья, 02 июля 2009 года ему было проведено ультразвуковое исследование органов брюшной полости и установлены диагнозы желчно-каменной болезни, холецистита и панкреатита. Для купирования болевого синдрома Магнитскому С.Л. с 02 июля 2009 года обоснованно были назначены обезболивающие препараты и спазмолитики, в последующем также назначались противовоспалительные, противорвотные препараты, вазодилататоры и препараты, способствующие нормализации работы желудочно-кишечного тракта: ферментные и протективные (но-шпа, баралгин, церукал, мезим-форте, панзинорм-форте, ранитидин, нитросорбид, папаверин, фосфолюгель, витамин В12), диета, в том числе голод, холод на живот.

Указанные диагнозы для их уточнения и определения дальнейшей тактики ведения больного требовали проведения лабораторных исследований крови и мочи (определение количественного содержания амилазы, билирубина, печёночных ферментов АСТ, АЛТ, ЩФ, ГГТП и показателей воспалительных изменений в организме: лейкоцитоз, сдвиг формулы крови и др.), которые не были назначены и не были проведены.

Следует отметить, что за всё время нахождения Магнитского С.Л. в следственных изоляторах (ИЗ 77/5, ИЗ 99/1, ИЗ 77/2, ИЗ 77/1), даже при его обращениях за медицинской помо-

Следователь



щью и госпитализациях, не были проведены необходимые лабораторные исследования (анализы крови, мочи и др.). Есть лишь данные об исследовании его крови на ВИЧ и на сифилис от 04.05.2009 года (результат отрицательный).

Методом лечения и профилактики осложнений жёлчно-каменной болезни, даже в отсутствие болевого синдрома, является плановое (в ближайшие месяцы) оперативное лечение, заключающееся в удалении желчного пузыря, содержащего конкременты. Это лечение, а также контрольное ультразвуковое исследование были рекомендованы Магнитскому С.Л. в июле 2009 года, однако до 16 ноября 2009 года проведены не были. Рекомендованные Магнитскому С.Л. в ИЗ 77/2 в ноябре 2009 года желчегонные препараты (холензим и аллохол), с учётом наличия у него желчно-каменной болезни, были ему противопоказаны.

Установленный врачами ИЗ 77/1 16.11.2009 года в качестве вероятной причины смерти Магнитского С.Л. панкреонекроз не подтверждён результатами судебно-медицинского исследования его трупа. В поджелудочной железе выявлено разрастание соединительной и жировой ткани (признаки фиброза и липоматоза), которое не состоит в причинной связи с наступлением смерти.

Для симптоматического лечения, диагностированного у Магнитского С.Л. остеохондроза грудного отдела позвоночника с корешково-болевым синдромом по типу межрёберной невралгии слева, были назначены: кеторол, кетанов, спазмолгон, темпалгин (в мае 2009 года), диклофенак (в мае и октябре 2009 года). Указанное лечение в амбулаторных условиях, как правило, дополняют мануальной, физиотерапией и лечебной гимнастикой.

Предъявляемые Магнитским С.Л. жалобы на боли «в области спины с иррадиацией в область сердца и желудка, боль при глубоком вдохе в виде прострела» в мае 2009 года, в октябре 2009 года - на боли в межреберье слева, купируемые приёмом спазмолитиков, являлись показанием к проведению дифференциальной диагностики остеохондроза и сердечной патологии, необходимым было назначение повторной электрокардиографии, ультразвукового исследования сердца, биохимического анализа крови с целью обнаружения/исключения сердечной патологии, чего проведено не было. Однократно была проведена электрокардиография 21.10.2009 года врачами ИЗ 77/2, расшифрована как «PR - 0,12, QRS - 0,08, QT - 0,38, ЧСС 66 в минуту, ритм синусовый, правильный, ЭОС - N; изменения есть, но незначительного характера». При консультации указанной электрокардиограммы врачом-кардиологом в рамках проведения настоящей экспертизы установлены признаки гипертрофии миокарда левого желудочка.


Медикаментозное лечение острого назофарингита в марте 2009 г. (в ИЗ 77/5) было достаточным, включало в себя жаропонижающие, противокашлевые, противомикробные, противовоспалительные, отхаркивающие препараты: аспирин, бромгексин, фурацилин, аналгин, пектусин.

Экспертная комиссия отмечает низкое качество ведения медицинской документации врачами следственных изоляторов и их недостаточную информативность.

При выявленных у Магнитского С.Л. «симптомах гиповолемии, нарастающих в течение последних суток», «жалобах на рвоту каждые 3 часа», согласно выписке из истории болезни № 352, не описано состояние его кожных покровов (сухие/влажные), характер рвотных масс (содержимое, объём) и т.д. При судебно-медицинском исследовании трупа Магнитского С.Л. признаков обезвоживания (сгущение крови, клейкость серозных оболочек) обнаружено не было.

Отмеченные выше недостатки в оказании Магнитскому С.Л. медицинской помощи в причинной связи с наступлением его смерти не состоят.

3. Ответ на вопросы 1, 2. Дать полную и объективную оценку проведённым реанимационным мероприятиям Магнитскому С.Л. в ИЗ 77/1 16 ноября 2009 г. не представляется возможным в связи с тем, что в медицинской документации отсутствуют сведения о времени остановки сердца, вида остановки (асистолия/фибрилляция), времени начала реанимационных мероприятий, соотношении частоты вдоха и частоты компрессий грудной клетки, времени транспортировки пациента в палату интенсивной терапии, реанимационных мероприятиях во



224 788

время транспортировки, об эффективности массажа сердца (по показателям артериального давления, величине зрачков, цвету кожных покровов лица) и т.п.

Вопрос о «возможности сохранения жизни» является прогностическим и не относится к компетенции судебно-медицинской экспертизы. Вместе с тем, следует отметить, что при остановке сердца на фоне вторичной кардиомиопатии, при которой, как правило, имеет место нарушение функции кардиомиоцитов, нарушение их метаболизма, фрагментация и нарушение сократительной способности, реанимационные мероприятия, проводимые даже в полном объёме (ИВЛ, закрытый или открытый массаж сердца, лекарственная или электрическая стимуляция сердца) мало эффективны независимо от вида кардиомиопатии. Остановка сердца при любой из форм кардиомиопатии означает истощение всего «энергетического ресурса» сердечной мышцы и, соответственно, практически полную безуспешность реанимационных мероприятий.

4. Ответ на вопрос 5. Точечная рана в области корня языка, обнаруженная при судебно-медицинском исследовании трупа Магнитского С.Л., являлась следом медицинской инъекции. В акте о смерти Магнитского С.Л. имелась запись: «следы инъекций - результат проводимого лечения», иных следов инъекций на трупе обнаружено не было. В связи с указанным, направление мягких тканей из области инъекции на судебно-химическое исследование было признано нецелесообразным.

5. Ответ на вопросы 3, 4. Как следует из Заключения служебной проверки, проведённой под председательством заместителя директора ФСИН А.А. Смирнова, при оказании медицинской помощи Магнитскому С.Л. должностные лица должны были руководствоваться совместным Приказом Министерства здравоохранения и социального развития Российской Федерации и Министерства юстиции Российской Федерации от 17.10.2005 № 640/19 и Правилами внутреннего распорядка следственных изоляторов уголовно-исполнительной системы, утверждённых приказом Министерства юстиции Российской Федерации от 14.05.2005 № 189. Поскольку указанные документы не были представлены настоящей экспертной комиссии, судить о том, имели ли место при оказании Магнитскому С.Л. медицинской помощи какие-либо нарушения этого Приказа и Правил, не представляется возможным. Оценка действий должностных лиц следственных изоляторов не относится к компетенции судебно-медицинской экспертизы, является прерогативой судебных и следственных органов.

6. Ответ на вопрос 11. Транспортировка Магнитского С.Л. «из следственных изоляторов в судебные органы», связанная с психо-эмоциональными нагрузками, погрешностями в диете и т.п., могла отрицательно сказаться на состоянии его здоровья, однако объективно и достоверно определить степень этого влияния по имеющимся судебно-медицинским данным не представляется возможным...»

1.4. Из заключения специалистов ФГУ «Российский кардиологический научно-производственный комплекс» Федерального агентства по здравоохранению и социальному развитию, от 10.06.2010 года (том 1, листы 82-86) следует, что: «...Ответ на вопрос № 1. Заболевание сердца дилатационная кардиомиопатия в развернутой стадии, как правило, клинически проявляется симптомами сердечной недостаточности (одышка, слабость, сердцебиение, отеки ног), а по данным инструментальных методов исследования увеличением размеров и расширением полостей сердца. У Магнитского С.Л. подобных симптомов не было. Результаты проведённых обследований (ЭКГ, рентген органов грудной клетки) также не выявили патологических изменений. Одним из основных методов диагностики для верификации диагноза дилатационной кардиомиопатии является ультразвуковое исследование сердца или эхокардиография. Данный метод обследования не был произведён. Следует отметить, что отсутствие у наблюдавших Магнитского С.Л. врачей настороженности о самой возможности заболевания сердца и результаты проведенных исследований, не выявивших изменений со стороны сердца, стали, по-видимому, причиной не проведения в данном случае эхокардиографии. Анализ клинической картины развития смерти и результаты посмертного исследования миокарда позволяют предполагать аритмический характер смерти (внезапная сердечная смерть)»

Следственный комитет
Федерального агентства по
здравоохранению и
социальному развитию
Следователь
Копия

смерть) у больного с дилатационной кардиомиопатией еще до появления клинически выраженной сердечной недостаточности.

Ответ на вопрос № 2. В настоящее время нет методов лечения, позволяющих достичь полного выздоровления больных с дилатационной кардиомиопатией. Однако, при проведении комплексной медикаментозной терапии (ингибиторы ангиотензинпревращающего фермента, бета-блокаторы, диуретики в зависимости от стадии болезни) можно добиться продления жизни этих больных, которая, как показывает клиническая практика, может продолжаться в зависимости от обстоятельств годы и даже десятилетия.

Ответ на вопрос № 3. При анализе единственной представленной электрокардиограммы Магнитского С.Л. от 21.10.2009 года не усматривается данных о наличии «ЭКГ признаков» гипертрофии миокарда левого желудочка.

Ответ на вопрос № 4. Обнаружение признаков гипертрофии миокарда левого желудочка не является специфическим признаком вторичной дилатационной кардиомиопатии.

Ответ на вопрос № 5. При диагностировании вторичной дилатационной кардиомиопатии и назначении комплексного медикаментозного лечения можно было рассчитывать на улучшение прогноза. Однако, в случае с Магнитским С.Л., где имел место аритмический характер смерти (внезапной сердечной смерти) у больного с дилатационной кардиомиопатией, предпринять какие-либо меры и назначить комплексное медикаментозное лечение, было практически невозможно...

Консультация флюорограмм Магнитского Сергея Леонидовича

1. Описание флюорограммы № 3262 от 2009.01.20

В лёгких очаговых и инфильтративных изменений не выявляется.

Легочный рисунок существенно не видоизменен.

Нарушения легочной гемодинамики отсутствуют.

Корни лёгких структурны, не расширены.

Диафрагма расположена обычно.

Плевральные синусы свободны.

Сердце в поперечнике не расширено.

КТИ (кардиоторакальный индекс) 44% ($N_{cp} < 50\%$).

Аорта не изменена.

Заключение: патологических изменений не выявляется.

2. Описание флюорограммы № 19 (ФИО на флюорограмме не указаны) от 10.07.2009

года.

В лёгких очаговых и инфильтративных изменений не выявляется.

Легочный рисунок существенно не видоизменен.

Нарушения легочной гемодинамики отсутствуют.

Корни лёгких структурны, не расширены.

Диафрагма расположена обычно.

Плевральные синусы свободны.

Сердце в поперечнике не расширено.

КТИ (кардиоторакальный индекс) 44% ($N_{cp} < 50\%$)

Аорта не изменена.

Верхняя полая и непарная вены не расширены.

Заключение: патологических изменений органов грудной клетки не выявляется. Размеры сердечной тени не увеличены, по сравнению с данными от 2009.01.20 - без динамики...

Заключение по ЭКГ Магнитского, 1972 года рождения, от 21.10.2009 года ($RR - 0,89$ с, $PQ = 0,13$ с, $QRS = 0,08$ с, $QRST = 0,33$ с).

Синусовый ритм, частота сердечных сокращений 68 в минуту. Нормальное положение электрической оси сердца. Ротация вокруг продольной оси по часовой стрелке. Никаких указаний на изменения миокарда гипертрофического характера нет: $R_{V1} = 11,5$ мм, $R_{V5} + S_{V1} = 23$ мм, т.е. отсутствуют вольтажные критерии гипертрофии. Предсердный компонент не изменен. Фаза реполяризации (ST-T) в пределах нормы...



Исследование гистологических препаратов миокарда левого желудочка умершего Магнитского С.Л.

Проведено гистологическое исследование препаратов миокарда, окрашенных гематоксилином-эозином, по Массону, по Рего, жировом красным О.

Отмечается умеренная гипертрофия кардиомиоцитов. На этом фоне встречаются пучки истонченных (атрофичных) мышечных волокон, местами имеющих извилистый ход. Имеются участки миокарда с явлениями жировой дистрофии и выраженной фрагментацией кардиомиоцитов.

Отмечается незначительно выраженный периваскулярный склероз. В интерстиции миокарда встречаются единичные лимфогистиоцитарные инфильтраты и отдельные лимфоциты.

Местами субэпикардальная жировая клетчатка распространяется в виде тяжей вглубь миокарда. Отмечается неравномерное кровенаполнение мелких сосудов.

Заключение: отмеченные изменения миокарда рассматриваются как характерные для дилатационной кардиомиопатии, возможно, токсического генеза.

Наличие выраженной фрагментация кардиомиоцитов указывает на аритмические явления при наступлении смерти. Появление единичных лимфогистиоцитарных инфильтратов в миокарде связано с повреждениями кардиомиоцитов...»

1.5. Из ксерокопии письма Магнитского С.Л. от 19.07.2009 года (том 3, лист 78-79) следует, что: «...мне кажется, что они могут ошибаться. Они все говорят, что если съесть что-нибудь жирное или острое, то от этого может болеть, но мне кажется, что никакой зависимости от того, что я ем, нет...»

1.6. Из ксерокопии письма Магнитского С.Л. от 06.07.2009 года (том 3, лист 81-83) следует, что: «...непонятно, помогает это, или нет: иногда боли бывают, иногда нет, причём, кажется, не зависит от того, что я ел (сказали, не есть жирного и острого)...»


1.7. Из ксерокопии письма Магнитского С.Л. адвокату от 25.08.2009 года (том 3, лист 109-111) следует, что: «...в воскресенье 23 августа 2009 года, во время прогулки, примерно в 16 часов 30 минут я почувствовал боль в области солнечного сплетения, которой обычно сопровождаются у меня приступы межрёберной невралгии, о которых я писал в предыдущем письме. Прогулка в этот день затянулась до полутора часов вместо обычного часа, но в прогулочном дворике была скамейка, так что я мог прилечь на неё и стерпеть боль. После возвращения в камеру я сразу же принял лекарство и лёг в кровать. Несмотря на это приступ усилился, начались сильные боли в области рёбер на спине, так что переносить их временами можно было только сидя на корточках, согнувшись. Приступ сопровождался болью в сердце и невозможностью вдохнуть воздух полной грудью, так как это усиливало и без того сильную боль в области солнечного сплетения. Примерно через час я снова принял лекарства, но никакого облегчения от них, кажется, не почувствовал...»

В понедельник 24 августа 2009 года, примерно в 16 часов 00 минут... я прилёг и попытался заснуть, но тут начался новый приступ с теми же симптомами, так что я не мог даже лежать, а ходил по камере или сидел на корточках, согнувшись. Я снова пил лекарства, но облегчения не чувствовал...

Врач сказала, что даст мне более сильное лекарство, и выдала 3 таблетки «Мелокан»...

Я принял таблетку, которую дала мне врач. Боль не только не утихла, но даже усилилась, возможно, из-за того, что мне пришлось туда-сюда ходить и стоять там перед этим врачом. Через полчаса у меня была рвота, сопровождавшаяся сильными болями в груди и спине, но сразу после этого мне будто бы стало легче...»

1.8. Из ксерокопии письма Магнитского С.Л. от 13.10.2009 года (том 3, лист 145-148) следует, что: «...мне каждый вечер делают укол но-шпа. Кроме этих уколов врач назначил...



чила мне диклофенак, который я пью по одной таблетке 3 раза в день, и нитросорбид по две таблетки три раза в день. Еще я продолжаю пить панзинорм три раза в день, но это мне назначили еще на Матросской Тишине...

Врач, с которым я беседовал в четверг, сказала, что боли в области сердца, которые у меня были на позапрошлой неделе, - это, скорее всего, не сердечные боли, а вызванные межребёрной невралгией, потому что они не сопровождались затруднением дыхания и облегчались, если я поднимал руку. Врач дала мне корвалол, чтобы я его выпил, если боли повторятся, но их больше у меня не было, так что корвалол я не пил. Два дня подряд болела голова, но сейчас прошла. Поджелудочная железа тоже особо не беспокоит, видимо панзинорм помогает. По поводу УЗИ начальник медчасти ничего конкретного не говорит, говорит только, что вывезти меня на Матросскую Тишину сложно... Кардиограмму мне тоже пока не сделали...»


1.9. Из ксерокопии письма Магнитского С.Л. от 19.07.2009 года (том 3, лист 169-172) следует, что: «...две недели назад у меня были боли в области чуть ниже солнечного сплетения, которые как будто пронзали туловище насквозь и выходили сзади в двух точках на расстоянии двух пальцев от позвоночника, на ребрах. Но эти боли были такие, какие мне раньше все диагностировали, как невралгию, причем они были не такими острыми, как бывало раньше (раньше такие приступы бывали один раз в два-три месяца), и, как и раньше, они прошли после того, как я принял но-шпу и спазмалгон, разве что не через 10-20 минут, как бывало раньше, а минут через 30-40. Но в этот раз у меня одновременно были боли в левом подреберье и справа, где, как я понимаю, находится печень. Приступы этих болей бывали три раза в течение 10 дней, каждый раз начинались поздно вечером или рано ночью и длились по несколько часов, так что я даже один раз не мог заснуть почти до самого утра. Боли в левом подреберье были колющие, такие, как бывает, что там колет, когда долго бежишь и запыхаешься, причем, мне кажется, что место, в котором болело, довольно далеко от поджелудочной железы, о которой мне говорили местные доктора, и которая, как я понимаю, находится чуть ниже солнечного сплетения, почти по центру туловища, а у меня болело намного левее и на уровне солнечного сплетения.

Боли в правой стороне были на расстоянии в три пальца ниже рёбер и четыре пальца от центра туловища и как будто глубже внутри. Они были не такие острые, как слева, и не колющие, а как будто от надавливания пальцами.

Врач, который сделал мне УЗИ, сказал, что у меня воспаление поджелудочной железы и камни в желчном пузыре, довольно крупные, но не препятствующие оттоку жёлчи. Потом меня еще смотрел хирург, он пощупал мне живот, спросил, обследовался ли я раньше, но ничего не сказал.

В тот день, когда мне проводили УЗИ, прошло уже два или три дня, после того, как приступы болей, о которых я написал выше, прошли, и уже ничего особо не болело, так, время от времени покалывало (и покалывает до сих пор), но не больно. После исследования я пил три раза в день в течение недели по одной таблетке мезима и баралгина, потом неделю ничего не пил, завтра начну пить фестал, который мне рекомендовал врач, который водил меня на УЗИ. Другие два врача сказали мне вчера, что надо бы пить не фестал, а лучше панзинорм, который содержит ферменты поджелудочной железы, а сегодня сказали, что мне назначен церукал, чтобы после того, как я закончу принимать фестал, я пил бы это лекарство. Я у них еще уточню, что же мне нужно: панзинорм или церукал.

Все это время пока пил мезим и баралгин, и когда перестал, я чувствовал себя примерно одинаково. Мне сказали, что боль может усилиться, если я съем что-нибудь жирное или острое. Я ел сало, правда, не много, жирный сыр - никаких изменений в самочувствии, а острого тут ничего нет, поэтому проверить невозможно. Несколько раз казалось, что покалывать слева начинает после того, как выкурю сигарету, но это было всего несколько раз, а выкурил я за это время несколько пачек...»



1.10. Из ксерокопии карты вызова скорой помощи, № наряда 782 8 96 (том 3, лист 209) следует, что: «...дата: 16.11.2009 года. Приёма вызова: 14 часов 29 минут... Прибытие на место: 14 часов 57 минут. Возвращение обратно: 19 часов 25 минут...

Повод: о. панкреатит. Примечание: ожидание конвоя 2 часа 35 минут...

Диагноз: острый холецистопанкреатит. Доставлен в больницу ФБУ ИЗ 77/1 - спец. б-ца, в сопровождении конвоя...

Жалобы на боли правом, левом подреберье, в эпигастральной обл., тошноту. Болен 3 дня, проходит лечение и обследование в изоляторе, состояние не улучшилось. Переведён в стационар Матросской тишины. Аллергический анамнез без особенностей. В анамнезе хронический холецистопанкреатит. Объективно: общее состояние удовлетворительное, средней тяжести, сознание ясное, положение пассивное. Кожные покровы обычной окраски... Температура тела 36,6°C. Частота дыхательных движений 18 в минуту. Дыхание свободное, ритмичное, везикулярное, хрипы отсутствуют. Пульс 78 в минуту, ритмичный, наполнение удовлетворительное. Артериальное давление 150/80 миллиметров ртутного столба, привычное 130-140/80 миллиметров ртутного столба. Частота сердечных сокращений 78 в минуту. Тоны сердца ясные, шумы отсутствуют. Язык влажный, обложен белым налётом. Живот правильной формы, мягкий, безболезненный. Положительный симптом Ортнера слева и справа. Перистальтика не нарушена. Печень не увеличена. Селезёнка не пальпируется. Рвоты нет. Стул оформленный, регулярный. Поведение спокойное, контактен, чувствительность не нарушена. Речь внятная. Зрачки OD=OS (от лат. «правый глаз, левый глаз» - примечание комиссии экспертов), обычные, реакция на свет живая. Менингеальные симптомы отриц. Очаговые симптомы отсутствуют. Координация не нарушена. Мочеполовая система без патологии. С-м поколачивания отрицательный с обеих сторон. 1. Осмотр. 2. Холод. 3. Госпитализация в ФБУ ИЗ 77/1 - Спец. б-цу, транспортировка без ухудшений...»

1.11. Из ксерокопии карты вызова скорой помощи, № наряда 911 904253 (том 3, лист 210) следует, что: «...дата: 16.11.2009 года. Приёма вызова: 19 часов 30 минут... Прибытие на место: 20 часов 00 минут. Возвращение обратно: 22 часов 05 минут...

Диагноз: больной умер до приезда бригады...

Прибытие к воротам в 20 часов 00 минут. Ограничение доступа на территорию СИЗО 20 часов 00 минут – 21 час ... (неразборчиво) минут. По прибытию в МСЧ в 21 час 20 минут, сотрудниками сообщено, что больной умер. Поставлен в известность старший врач опер отдела. Больной умер до приезда скорой помощи...»

1.12. Из ксерокопии письма генерального директора Лечебно-диагностического центра «Пента-Клиник» № 18 от 07.05.2010 года (том 3, лист 224) следует, что: «...Магнитский Сергей Леонидович, 07.04.1972 года рождения, обращался за медицинской помощью в ОО ЛДЦ «Пента-Клиник» однократно 21.09.2006 года к ЛОР врачу по поводу серной пробки правого уха, наружного отита...»

1.13. Из протокола допроса свидетеля Гаус А.В. от 07.05.2010 года (том 4, лист 250) следует, что: «...вопрос следователя: как Вы поняли, что Магнитского С.Л. в камере № 4 сборного отделения наступила именно клиническая смерть, а не биологическая?»

Ответ свидетеля Гаус А.В.: о том, что наступила у Магнитского С.Л. клиническая смерть, я поняла из того, что на сонной артерии прощупывается нитевидный пульс...»

1.14. Из заключения комиссии экспертов от 23 ноября 2010 года № 323/з ФГУ «Государственный научный центр социальной и судебной психиатрии им. В.П.Сербского» Министерства здравоохранения и социального развития РФ в отношении Магнитского С.Л. следует, что: «...судебно-психиатрические эксперты приходят к заключению, что, согласно представленным материалам, Магнитский С.Л. при жизни, вплоть до 19.06.16.11.2009 года, каким-либо психическим расстройством не страдал (ответ на вопрос № 1)». О чем свиде-



тельствуют медицинские записи, показания окружавших его лиц об отсутствии у него объективных признаков психического заболевания, его устойчивой социально-бытовой адаптации, способности к самореализации и самоуправлению поведением не только в привычной обстановке, но и в условиях следственной изоляции, что подтверждается также его письменной продукцией в обозначенный период времени.

Однозначно ответить на вопрос о том, находился ли Магнитский С.Л. 16.11.2009 года с 19-00 и до момента смерти в состоянии какого-либо временного психического расстройства, не представляется возможным по причине противоречивости и недостаточности имеющихся в распоряжении экспертов сведений (ответ на вопрос № 2)...

Таким образом, психологический анализ представленных материалов уголовного дела позволяет сделать вывод о том, что в период содержания под стражей, во время заключения в Бутырской тюрьме на фоне худших условий содержания по сравнению с предыдущими, в результате субъективно непреодолимых блокирующих препятствий по достижению своей цели - изменения меры пресечения у Магнитского С.Л. возникли эмоционально насыщенные переживания как ответная реакция на психотравмирующие воздействия, которые вызывали ухудшение соматического здоровья, приобрели достаточно устойчивый характер и обусловили развитие состояние фрустрации, принявшей внешне выраженные и отчетливые формы в период с 13.11.2009 года по 16.11.2009 года в виде сочетания крайней подавленности, разочарования, растерянности, возмущенного протеста и негодования по поводу судебносудственных действий (ответ на вопрос № 3).

Ответ медицинского психолога на поставленный вопрос:

3. В период содержания под стражей во время заключения в Бутырской тюрьме у Магнитского С.Л. возникли эмоционально насыщенные переживания, которые приобрели достаточно устойчивый характер и обусловили развитие состояние фрустрации, принявшей внешне выраженные и отчетливые 16.11.2009 года...»

2. Исследование медицинских документов

2.1. Из медицинской карты амбулаторного больного № 17 Лечебно-диагностического центра «Идеал» на имя Магнитского С.Л. следует, что: «...осмотр ЛОР-врача 15.08.1988 года – диагноз: двусторонний хронический гайморит...

Осмотр окулиста 04.02.1993 года – глазное дно: диск зрительного нерва бледно-розовый, границы чёткие. Сосуды обычного калибра и хода...


Осмотр 04.02.1993 года – жалобы на головные боли, головокружение, слабость, тошноту. В своем подъезде 04.02.1993 года в 08 часов 40 минут, поскользнувшись, упал, ударившись головой, сознание терял кратковременно, была рвота, обратился в ГКБ, куда доставлен СП. Осмотрен нейрохирургом в приёмном покое, краниограмма без патологии. Диагноз: сотрясение головного мозга, рекомендовано лечение амбулаторно...

Сопроводительный лист СМП от 04.02.1993 года: на рентгенограмме черепа в 2-х проекциях от 04.02.1993 года видимых костно-травматических изменений свода черепа не определяется. Усиление сосудистого рисунка и пальцевых вдавлений свода черепа...

Осмотр нейрохирурга 04.02.1993 года – клинически сотрясение головного мозга. Лечение на дому у невропатолога...

Осмотр окулиста 10.02.1993 года – OD/OS = 05/09 - 1.0 = 1,0/1,0, ДЗН бледно-розовый, сосуды не изменены...

Выписка из истории болезни стационарного больного – травма 04.02.1993 года, время поступления 11.02.1993 года, время выписки 25.02.1993 года. Диагноз: ЗЧМТ. Ушиб головного мозга средней степени. Линейный перелом свода и основания черепа. Травма в результате падения. Терял сознание, была рвота. При поступлении в НХО состояние относительно удовлетворит. Соматически без патологии. В неврологическом статусе: обшемозговая, легкая оболочечная симптоматика, VII, XII пп. S., гор. нистагм выраженный. Нарушение статики, анализ рефлексия, вегетативная лабильность. На рентгенограмме черепа - линейный перелом лобной



кости справа с переходом на основание передней черепной ямки. ЭхоЭС - смещения Мэ нет. Лечение... Выписан в удовлетворительном состоянии со значительным улучшением на амбулаторное долечивание у невропатолога...

Осмотр 05.03.1993 года – обратился с жалобами на головную боль, боль в области основания шеи, повышенную утомляемость. В анамнезе сотрясение головного мозга (с ретроградной амнезией). С тех пор беспокоят боли в правой височной области, основания шеи. Боли сжимающие, связаны с длительным сидением и умственным напряжением. периодически беспокоят боли в области шеи справа. Объективно: ограниченная и болезненная ротация головы вправо. Резко болезненны точки прикрепления затылочных мышц. Активные триггерные точки в трапецевидной мышце и грудино-ключично-сосцевидной с иррадиацией в правую височную область и глазницу. Блок С0-С1 справа. Диагноз: краниалгия, экстравертебральный миотонический синдром на фоне остеохондроза шейного отдела. Последствия травмы шейного отдела позвоночника. Терапия: мануальная терапия, лазерная рефлексотерапия, блокада триггерных зон, изометрическое расслабление...

Осмотр 31.03.1993 года – больной считает, что достигнута 50% эффективность. Головная боль реже... Рекомендовано: трентал по 2 таблетки 3 раза в день (10 дней)...

Выписка № 20445 из ГКБ № 33 им. проф. А.А. Остроумова от 03.09.1996 года – дата поступления 27.08.1996 года, дата выписки 03.08.1996 года (*видимо, опечатка, скорее всего имеется в виду 03.09.1996 года – примечание комиссии экспертов*). Диагноз: острый деструктивный аппендицит. Поступил в хирургическое отделение с клинической картиной острого аппендицита. В экстренном порядке оперирован, на операции острый деструктивный аппендицит, произведена аппендектомия. Послеоперационный период протекал гладко. Рана зажила первичным натяжением...

Протокол рентгенологического исследования грудной клетки 22.12.2004 года – на рентгенограммах грудной клетки в 3-х стандартных проекциях лёгкие без очаговых и инфильтративных уплотнений. Корни лёгких не расширены. Плевральные синусы свободны. Диафрагма расположена обычно. Сердце с умеренно увеличенным левым желудочком. аорта без особенностей...»

2.2. Из медицинской карты без номера ФГУ ИЗ-77/5 на имя Магнитского С.Л. следует, что: «...осмотр дежурного врача: Рост 181 см, вес 105 см, кожные покровы чистые, санитарная обработка - прошел. Педикулез - abs; туберкулез, б-нь Боткина, ВИЧ-инфекция, сифилис - отр. Телесных повреждений на момент осмотра не обнаружено. Диагноз: практически здоров.

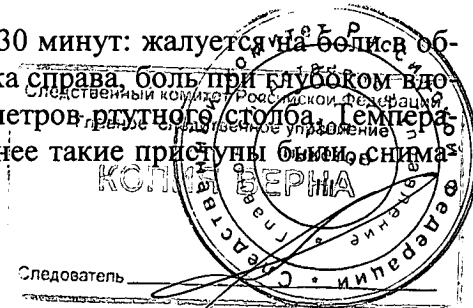
Осмотр 16.03.2009 года – жалобы на слабость, насморк, першение в горле, кашель, головную боль. Состояние средней тяжести... Зев гиперемирован. В лёгких дыхание везикулярное, хрипов нет. Сердце - тоны ясные, ритмичные, частота сердечных сокращений 80 в минуту. Артериальное давление 130/90 миллиметров ртутного столба. Температура тела 37,7°C. Живот мягкий, б/б. Физ. отправления в норме. Диагноз: о. назофарингит. Аспирин по 1 таблетке 2 раза в день, бромгексин по 1 таблетке 3 раза в день, фурацилин для полоскания горла; р-р анальгина 2% внутримышечно 1 раз...

Осмотр 19.03.2009 года – диагноз: острый назофарингит. Температура тела 36,6°C. Выдано бромгексин, пектусин № 5...

Осмотр 23.03.2009 года – диагноз: острый назофарингит, выздоровление. Поливитамины...

Осмотр 28.04.2009 года – жалоб нет, кожные покровы чистые, живот мягкий, б/б, педикулёз, чесотка не выявлены, контакт с инфекционными больными отрицает. Сан обработку прошёл. Этапом следовать может...

Осмотр 14.05.2009 года – вызов в камеру в 11 часов 30 минут: жалуется на боли в области спины с иррадиацией в область сердца слева, и желудка справа, боль при глубоком вдохе в виде прострела. Артериальное давление 130/80 миллиметров ртутного столба, температура тела 36,2°C. В анамнезе: остеохондроз и невралгия, ранее такие приступы были снима-



лись анальгетиками. Страдает подобным заболеванием примерно 2 года. Кожные покровы чистые, влажные. Сердце - тоны ясные, ритмичные. Пульс 94, тахикардия. В лёгких хрипов нет. Язык влажный. ЖКТ без особенностей. Боль при пальпации в паравerteбральных точках в Th 9-10-11. Боль в V межреберье, по ходу межреберного нерва слева. При экскурсии грудной клетки боль усиливается. Диагноз: остеохондроз п-ка с корешково-болевым синдромом по типу межреберной невралгии слева, выраженной интенсивности. Лечение: р-р кеторола 1,0 внутримышечно однократно; таблетки спазмолгон по 1 таблетке 2 раза в день 5 дней; таблетки темпалгин по 1 таблетке вечером 5 дней; таблетки диклофенак 100 мг по 1 таблетке в день 17 дней до 29.05.2009 года; мазь диклофенак 1 туб...

Осмотр 20.05.2009 года – больной отмечает улучшение состояния. Назначено: продолжение лечения в течение 5 дней, + кетанов по 1 таблетке 3 раза в день 5 дней. Мазь диклофенак 1 тюбик - местно...

Осмотр 25.05.2009 года – лечение закончено, выздоровление...

Осмотр 01.07.2009 года – жалобы на боли опоясывающего характера в области левого подреберья. Со слов, заболевание поджелудочной железы в анамнезе. Рекомендовано проведение УЗИ поджелудочной железы...

Ультразвуковое исследование органов брюшной полости от 01.07.2009 года – печень: контуры ровные, чёткие; размеры: правая доля вертикальный 135 см (*видимо, имеется в виду 13,5 см – примечание комиссии экспертов*), левая доля пер/задн. 81 см (*видимо, имеется в виду 8,1 см – примечание комиссии экспертов*), не увеличены; паренхима умеренно повышенной эхогенности, однородной структуры. Сосудистый рисунок не изменен, воротная вена 10 см, нижняя полая 16 см (*видимо, имеется в виду 1,0 см и 1,6 см – примечание комиссии экспертов*); общий желудочный проток 4 мм. Желчный пузырь: форма не изменена. Стенки уплотнены, утолщены 5,6 мм (в норме до 2 мм). Содержимое неоднородное, повышенной эхоплотности, конкрементов не менее 6-ти от 4 до 7 мм. Поджелудочная железа: контуры ровные, четкие, размеры 31x20x28 см, увеличены. Паренхима повышенной эхогенности. однородной структуры. Вирсунгов проток 1 мм. Селезёнка: размеры 102x48 см (*видимо, имеется в виду 10,2x4,8 см – примечание комиссии экспертов*). Заключение: эхопризнаки хр. панкреатита, калькулёзного холецистита...

Осмотр 02.07.2009 года – учитывая результаты УЗИ исследования от 01.07.2009 года, назначено: баралгин по 1 таблетке 3 раза в день 7 дней, мезим по 1 таблетке 3 раза в день 7 дней...

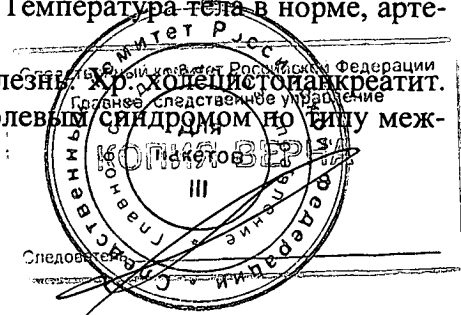
Осмотр хирурга 13.07.2009 года – жалобы на периодические боли в эпигастрии опоясывающего характера, тяжесть в правом подреберье. Болеет давно. При УЗИ выявлена ЖКБ. Живот мягкий, не вздут, на пальпации безболезненный во всех отделах. Перитонеальных симптомов нет. Стул и диурез в норме. Диагноз: ЖКБ. Хр. холецистопанкреатит. Рекомендовано: контроль УЗИ через 1 месяц. Плановое оперативное лечение. Но-шпа по 1 таблетке 3 раза в день. Церукал по 1 таблетке 3 раза в день...

Осмотр 18.07.2009 года – осмотр на в/обходе: жалобы на боли в эпигастрии. Сердце и лёгкие в норме. Живот умеренно вздут, болезнен в зоне проекции жёлчного пузыря и в подложечной обл. Диагноз: ЖКБ. Хр. холецистопанкреатит. Лечение: мезим-форте по 1 таблетке 3 раза в день, но-шпа по 1 таблетке 3 раза в день до 01.08.2009 года...

Осмотр 24.07.2009 года – полную санитарную обработку прошёл. Кожные покровы чистые, живот мягкий, б/б. Стул норма. Контакт с инфекционными больными не имел. Жалоб нет. Диагноз: практически здоров. Этапом следовать может...

Осмотр 25.07.2009 года – туберкулез лёгких, дизентерию, венерические болезни - отрицает. Наружных проявлений венерических болезней не выявлено. Телесных повреждений при медосмотре не выявлено. На момент осмотра жалоб нет. Температура тела в норме, артериальное давление в норме...

Осмотр 07.10.2009 года – диагноз: желчекаменная болезнь, хр. холецистопанкреатит. Остеохондроз грудного отдела позвоночника с корешково-болевым синдромом по типу меж-



реберной невралгии. Перевод на 3 терапевтическое отделение с целью обследования и назначения лечения...

Осмотр дежурного хирурга 16.11.2009 года в 18 часов 30 минут – диагноз: острый холецистопанкреатит? Госпитализация для динамического наблюдения в хирургическое отделение...

Осмотр дежурного хирурга 16.11.2009 года в 19 часов 00 минут – больной ведёт себя неадекватно. Разговаривает с «голосом», дезориентирован. Кричит, что его хотят убить. Состояние расценено, как острый психоз, вызвана психиатрическая бригада «03», № наряда 904253. Телесных повреждений нет, за исключением следов от наручников на обоих запястьях...

Выписка из медицинской карты (без номера и даты) – находится под наблюдением в терапевтическом отделении ФБУ ИЗ-77/2 УФСИН России по г. Москве с диагнозом: желчекаменная болезнь, холецистопанкреатит, обострение. Анамнез: считает себя больным с марта 2008 года, когда появились вышеперечисленные жалобы. Был госпитализирован в ГКБ № 36, где он был обследован; поставлен диагноз: ЖКБ, хронический панкреатит, калькулёзный холецистит. Получает лечение: панзинорм Форте, нитросорбид, но-шпа, фосфолугель, аллохол. В настоящее время предъявляет жалобы на резкие боли опоясывающего характера, рвоту каждые 3 часа. Объективно: общее состояние средней тяжести. Кожные покровы и видимые слизистые бледные, чистые, умеренно влажные, прохладные на ощупь. Периферических отеков нет. Лимфоузлы не видны. При пальпации определяются одиночные подчелюстные л/у, безболезненные. Суставы нормальной конфигурации. Активные, пассивные движения в полном объёме. Дыхание через нос свободное. При сравнительной перкуссии определяется ясный лёгочный звук. При аускультации над лёгкими выслушивается везикулярное дыхание. Патологических дыхательных шумов нет. Частота дыхательных движений 16 в минуту. Сердечно-сосудистая система: границы относительной тупости сердца в пределах нормы. Гоны сердца ясные, ритмичные. Частота сердечных сокращений 72 в минуту. Шумов нет. Артериальное давление 120/80 миллиметров ртутного столба. Желудочно-кишечный тракт: язык обложен белым налетом. Зев не гиперемирован. Живот обычной формы, участвует в акте дыхания. При пальпации резко болезненный в области всех отделов эпигастрия. Печень выступает за край рёберной дуги на 3 см. Край печени жёсткий, резко болезненный при пальпации. Симптомы Ортнера, Мерфи, Василенко - отрицательные. Физиологические отправления без особенностей. Симптом поколачивания отрицательный с обеих сторон. Диурез в норме, неврологический статус без особенностей. Заключение: на фоне проводимой терапии явления желудочной диспепсии нарастают, появились жалобы на острую боль, частую рвоту, симптомы гиповолемии нарастают в течение последних суток. Больной Магнитский С.Л. с диагнозом: острый панкреатит (?), калькулёзный холецистит (?) направляется в хирургическое отделение больницы ФБУ ИЗ-77/1 УФСИН России по г. Москве...

Анализ крови 04.05.2009 года – антитела к ВИЧ в ИФА не обнаружены...

Анализ крови 12.05.2009 года – микрореакция преципитации на сифилис отрицательно...»

2.3. Из истории болезни № 318 ФГУ ИЗ № 77/2 на имя Магнитского С.Л. следует, что: «...поступил 07.10.2009 года в 20 часов 00 минут. Диагноз при поступлении: ЖКБ, холецистопанкреатит, хронический остеохондроз грудного отдела позвоночника. Диагноз (основной): Желчнокаменная болезнь, хронический холецистопанкреатит, обострение. Сопутствующие болезни: Остеохондроз грудного отдела позвоночника с корешково-болевым синдромом по типу межрёберной невралгии.

Жалобы больного при поступлении: на боли в левой подвздошной области после еды, опоясывающую боль, боли в межреберье слева, проходящие при приеме спазмолитиков. Анамнез: Считает себя больным с марта, когда появились вышеперечисленные жалобы. УЗИ орг. брюшной полости - поставлен диагноз - ЖКБ, хронический панкреатит, калькулёзный холецистит. Также в анамнезе хр. остеохондроз грудного отдела позвоночника с корешково-



болевым с-мом по типу межреберной невралгии. Состояние при поступлении удовлетворительное, нормального питания, температура тела 36,6°C. Кожа и подкожная клетчатка чистая, сыпи, отеков, акроцианоза нет. Подкожная клетчатка развита нормально. Видимые слизистые физиологического цвета, отеков нет. Костно-мышечная система и суставы без видимой патологии. При пальпации болезненность в области грудного отдела позвоночника. Грудная клетка правильной формы, равномерно участвует в акте дыхания. Частота дыхательных движений 18 в минуту, при аускультации дыхание везикулярное, хрипов нет. Границы сердца не расширены, при аускультации - тоны сердца ясные, ритмичные, шумов нет. Частота сердечных сокращений 70 в минуту. Артериальное давление 130/80 миллиметров ртутного столба. Язык влажный, у корня обложен сероватым налетом. Живот при пальпации мягкий, умеренно болезненный в правом подреберье. Симптомов раздражения брюшины нет. Стул в норме. Лимфоузлы не увеличены, край печени при пальпации мягкий, выступает из-под края реберной дуги на 1 см; селезенка не пальпируется. Диурез в норме. Симптом «поколачивания» отрицательный с обеих сторон. Сознание ясное. Менингеальных симптомов нет, очаговой симптоматики нет...

Осмотр 08.10.2009 года – жалобы прежние: умеренно выраженные боли в левом подреберье, тошноту после приема пищи, боли в поясничном отделе позвоночника. Объективно: состояние удовлетворительное, температура тела 36,7°C. В лёгких дыхание везикулярное, хрипов нет. Частота дыхательных движений 16 в минуту. Сердце - тоны ясные, ритмичные. Частота сердечных сокращений 75 в минуту. Артериальное давление 130/75 миллиметров ртутного столба. Живот при пальпации умеренно болезненный в области эпигастрия. Признаков раздражения брюшины нет. Симптом поколачивания отрицательный с обеих сторон. Стул, диурез - норма. Неврологический статус б/о. Лечение получает...

Осмотр 12.10.2009 года – жалобы на умеренно выраженные боли в левом подреберье, чувство тяжести после приема пищи. Объективно: состояние ближе к удовлетворительному, температура тела 36,7°C. В лёгких дыхание везикулярное, хрипов нет. Частота дыхательных движений 16 в минуту. Сердце - тоны ясные, ритмичные. Частота сердечных сокращений 75 в минуту. Артериальное давление 130/75 миллиметров ртутного столба. Живот при пальпации умеренно болезненный в области эпигастрия. Симптомов раздражения брюшины нет. Симптом поколачивания отрицательный с обеих сторон. Стул, диурез - норма...

Осмотр 15.10.2009 года – жалобы на тошноту после приёма пищи. Объективно: состояние удовлетворительное, температура тела 36,4°C. Кожные покровы и видимые слизистые – физиологического цвета, отёков, цианоза нет. В лёгких дыхание везикулярное, хрипов нет. Частота дыхательных движений 17 в минуту. Сердце - тоны ясные, ритмичные. Частота сердечных сокращений 78 в минуту. Артериальное давление 125/75 миллиметров ртутного столба. Живот при пальпации умеренно болезненный в правом подреберье. Край печени выступает за реберную дугу на 1 см, при пальпации мягкий, умеренно болезненный. Селезенка не пальпируется. Стул, диурез - норма...

Осмотр 19.10.2009 года – жалобы на чувство тяжести в области эпигастрия после приёма пищи. Объективно: состояние удовлетворительное, температура тела 36,5°C. Артериальное давление 125/70 миллиметров ртутного столба. Живот при глубокой пальпации умеренно болезнен в области правого подреберья. Край печени выступает за реберную дугу на 1 см, мягкий, при пальпации умеренно болезненный. По остальным органам и системам - без динамики...

Осмотр 22.10.2009 года – жалобы на чувство дискомфорта в эпигастриальной области после еды. Объективно: состояние удовлетворительное. Кожные покровы и видимые слизистые обычной окраски, отёков, цианоза, патологических высыпаний нет. В лёгких дыхание везикулярное, хрипов нет. Частота дыхательных движений 18 в минуту. Сердце - тоны ясные, ритмичные, шумов нет. Частота сердечных сокращений 70 в минуту. Артериальное давление 120/70 миллиметров ртутного столба. Живот при пальпации незначительно болезненный в области эпигастрия...



Осмотр 26.10.2009 года – активных жалоб не предъявляет. Объективно: состояние удовлетворительное, температура тела 36,8°C. Артериальное давление 125/70 миллиметров ртутного столба. Живот при пальпации мягкий, безболезненный во всех отделах...

Осмотр 29.10.2009 года – активных жалоб не предъявляет. Объективно: состояние удовлетворительное, температура тела 36,6°C. Кожные покровы и видимые слизистые физиологической окраски, отёков, цианоза, сыпи нет... Сердце - тоны ясные, ритмичные, шумов нет. Частота сердечных сокращений 68 в минуту. Артериальное давление 120/75 миллиметров ртутного столба. Живот при пальпации мягкий, безболезненный во всех отделах. Печень по краю рёберной дуги...

Осмотр 02.11.2009 года – жалоб нет. Объективно: состояние удовлетворительное, температура тела 36,7°C. Кожные покровы и видимые слизистые физиологической окраски, отёков, цианоза нет. Сердце - тоны ясные, ритмичные, шумов нет. Частота сердечных сокращений 76 в минуту. Артериальное давление 125/75 миллиметров ртутного столба. Живот при пальпации мягкий, безболезненный во всех отделах. Печень по краю рёберной дуги...

Осмотр 09.11.2009 года – жалоб нет. Объективно: состояние удовлетворительное, температура тела 36,6°C. По органам и системам без отрицательной динамики. Артериальное давление 120/70 миллиметров ртутного столба. Живот при пальпации мягкий, безболезненный во всех отделах. Печень по краю рёберной дуги...

Осмотр 12.11.2009 года – жалоб нет. Объективно: состояние удовлетворительное, температура тела 36,7°C. Кожные покровы и видимые слизистые физиологической окраски, влажные, патологических высыпаний нет. Цианоза, отёков нет. В лёгких – дыхание везикулярное, хрипов нет. Границы сердца перкуторно – в пределах нормы. Тоны сердца ясные, ритмичные, шумов нет. Частота сердечных сокращений 70 в минуту. Артериальное давление 120/80 миллиметров ртутного столба. Язык розовый, влажный, налётов нет. Зев не гиперемирован. Живот при пальпации безболезненный во всех отделах, мягкий, симптомов раздражения брюшины нет. Печень по краю рёберной дуги... Больной в сознании, адекватен. Заключение: больной выписывается в удовлетворительном состоянии с диагнозом: хронический холецистопанкреатит вне обострения. Рекомендовано: диета стол № 1, холензим, панзинорм-форте, ранитидин...

Лист назначений с 08.10.2009 года по 12.11.2009 года: режим общий, стол 76, 1), таблетки панзинорм-форте по 1 таблетке 3 раза в день (на руках); 2) таблетки диклофенак по 1 таблетке 3 раза в день (на руках) (по 19.10.2009 года); 3) таблетки нитросорбид по 2 таблетки 3 раза в день (на руках) (*обычно нитросорбид назначается по 1 таблетке 3 раза в день и лишь при необходимости, в данной истории болезни не обоснованной, возможно применение по 2 таблетки 3 раза в день – примечание комиссии экспертов*); 4) но-шпа 2,0 внутримышечно на ночь (по 15.10.2009 года); 5) ранитидин по 1 таблетке 3 раза в день (с 14.10.2009 года); 6) раствор витамина В₁₂ - 2,0 внутримышечно № 10 (по 15.10.2009 года)...

Электрокардиограмма от 21.10.2009 года – заключение: PR - 0,12, QRS - 0,08, QT - 0,38, ЧСС сред, ритм синусовый, правильный, 66 в минуту, ЭОС – N. Надпись простым карандашом: единственный экземпляр, изменения есть, но незначительного характера...»

2.4. Из истории болезни № 352 ФГУ ИЗ № 77/2 на имя Магнитского С.Л. следует, что: «...поступил 13.11.2009 года время не указано, выписан 16.11.2009 года СИЗО-1, проведено 3 к/дня. Диагноз при поступлении: ЖКБ, хронический холецистит, хронический панкреатит, обострение. Диагноз (основной): Холецистопанкреатит, обострение.

Осмотр 16.11.2009 года – жалобы больного при поступлении: на боли в эпигастрии, в правом подреберье с иррадиацией в спину, тошноту, рвоту. Анамнез: страдает ЖКБ, хроническим холециститом, хроническим панкреатитом с марта 2008 года, последнее обострение 13.11.2009 года (*цифра 12 исправлена на 13 путём дописывания – примечание комиссии экспертов*), когда после погрешности в диете появились вышеописанные жалобы. Тбс, ВИЧ-инф., вен. заболевания, вирусный гепатит отрицает. С 13.11.2009 года по 16.11.2009 года проводилась спазмолитическая терапия. При осмотре 16.11.2009 года в 09 часов 00 минут состоя-



ние средней тяжести, температура тела 36,5°C. Кожа и подкожная клетчатка бледные. Видимые слизистые физиологической окраски. Костно-мышечная система без видимой патологии. В лёгких дыхание везикулярное, хрипов нет. Частота дыхательных движений 16 в минуту. Сердце - тоны ясные, ритмичные. Артериальное давление 120/80 миллиметров ртутного столба. Пульс 86 в минуту, удовлетворительных свойств. Язык влажный, обложен белым налётом. Живот незначительно вздут, участвует в акте дыхания, при пальпации незначительно напряжен и болезнен в эпигастрии и правом подреберье. Симптомы Ортнера, Мерфи - положительные. Симптомов раздражения брюшины нет, перистальтика выслушивается, газы отходят, диурез нет. Печень «+» 3 см из-под края реберной дуги. Селезёнка не пальпируется. Диурез в норме, симптом «поколачивания» с обеих сторон (не указана характеристика симптома). Сознание ясное. Менингеальной, очаговой симптоматики нет, расстройств чувствительности нет...

Осмотр в отделении 16.11.2009 года в 09 часов 00 минут – состояние средней степени тяжести, температура тела 36,7°C, телесных повреждений нет. Жалобы на боли в эпигастрии, в правом подреберье опоясывающего характера, тошноту, рвоту. Кожные покровы и видимые слизистые обычной окраски, несколько бледные. В лёгких дыхание везикулярное, хрипов нет. Гемодинамика стабильная. Артериальное давление 110/70 миллиметров ртутного столба. Пульс 84. Язык влажный, обложен белым налетом. Живот незначительно вздут, участвует в акте дыхания, при пальпации незначительно напряжен и болезнен в эпигастрии и правом подреберье. Симптомы Ортнера, Мерфи - положительные. Симптомов раздражения брюшины нет, перистальтика выслушивается, газы отходят, диурез нет. Заключение: обострение хронического холецистопанкреатита. Больной направляется в экстренном порядке в спецбольницу ФБУ ИЗ 77/1 в хирургическое отделение.

Лист назначений с 13 по 16.11.2009 года: 1) раствор но-шпы 2,0, папаверина 4,0 – внутримышечно по 1 разу 1 раз в день; диета - голод; 3) холод на живот...

Выписка из медицинской карты (без номера и даты) – находится под наблюдением в терапевтическом отделении ФБУ ИЗ-77/2 УФСИН России по г. Москве с диагнозом: желчекаменная болезнь, холецистопанкреатит, обострение. Анамнез: считает себя больным с марта 2008 года, когда появились вышеперечисленные жалобы. Был госпитализирован в ГКБ № 36, где он был обследован; поставлен диагноз: ЖКБ, хронический панкреатит, калькулёзный холецистит. Получает лечение: панзинорм Форте, нитросорбид, но-шпа, фосфолгогель, аллохол. В настоящее время предъявляет жалобы на резкие боли опоясывающего характера, рвоту каждые 3 часа. Объективно: общее состояние средней тяжести. Кожные покровы и видимые слизистые бледные, чистые, умеренно влажные, прохладные на ощупь. Периферических отеков нет. Лимфоузлы не видны. При пальпации определяются одиночные подчелюстные л/у, безболезненные. Суставы нормальной конфигурации. Активные, пассивные движения в полном объёме. Дыхание через нос свободное. При сравнительной перкуссии определяется ясный лёгочный звук. При аускультации над лёгкими выслушивается везикулярное дыхание. Патологических дыхательных шумов нет. Частота дыхательных движений 16 в минуту. Сердечно-сосудистая система: границы относительной тупости сердца в пределах нормы. Гоны сердца ясные, ритмичные. Частота сердечных сокращений 72 в минуту. Шумов нет. Артериальное давление 120/80 миллиметров ртутного столба. Желудочно-кишечный тракт: язык обложен белым налетом. Зев не гиперемирован. Живот обычной формы, участвует в акте дыхания. При пальпации резко болезненный в области всех отделов эпигастрия. Печень выступает за край рёберной дуги на 3 см. Край печени жёсткий, резко болезненный при пальпации. Симптомы Ортнера, Мерфи, Василенко - отрицательные. Физиологические отправления без особенностей. Симптом поколачивания отрицательный с обеих сторон. Диурез в норме, неврологический статус без особенностей. Заключение: на фоне проводимой терапии явления желудочной диспепсии нарастают, появились жалобы на острую боль, частую рвоту. Симптомы гиповолемии нарастают в течение последних суток. Больной Магнитский С.И. с диагнозом острый панкреатит (?), калькулёзный холецистит (?) направляется в хирургическое отделение больницы ФБУ ИЗ-77/1 УФСИН России по г. Москве...»



2.5. Из истории болезни № 554 ФГУ ИЗ № 77/2 на имя Магнитского С.Л. следует, что: «...поступил 16.11.2009 года в 21 час 20 минут, умер 16.11.2009 года в 21 час 50 минут, проведено 30 минут. Диагноз при поступлении: ЖКБ. Острый калькулёзный холецистит. Острый панкреатит. Панкреонекроз?

Осмотр хирургом на сборном отделении 16.11.2009 года в 18 часов 30 минут – жалобы на: слабость, тошноту, многократную рвоту, боль в эпигастрии, обоих подреберьях, опоясывающего характера, озноб. Анамнез заболевания: болен в течение 4-х дней, когда появились вышеперечисленные жалобы. Доставлен МСП... В анамнезе: ЖКБ. Лекарственный анамнез спокоен. Состояние ближе к средней степени тяжести. В сознании, адекватен. Температура тела 36,6°C, частота сердечных сокращений 82 в минуту, артериальное давление 120/70 миллиметров ртутного столба. Кожные покровы бледные, видимые слизистые обычной окраски. Периферические лимфоузлы не пальпируются, безболезненны. В лёгких дыхание везикулярное. Сердечные тоны глухие, ритм правильный. Язык суховат, обложен белым налетом. Живот напряжен в эпигастрии, болезненный при пальпации в обоих подреберьях. Перистальтика выслушивается. Симптомов раздражения брюшины нет. Стул был 15.11.2009 года, оформленный. Мочеиспускание безболезненное, не учащено. Диагноз: ЖКБ. Острый калькулёзный холецистит. Острый панкреатит. Панкреонекроз? Телесных повреждений не обнаружено, кроме следов от наручников на обоих запястьях...

Осмотр на сборном отделении 16.11.2009 года в 19 часов 00 минут – состояние больного резко ухудшилось. Больной ведёт себя неадекватно, возбужден, дезориентирован. Ведет диалог с «голосом». Кричит, что его хотят убить. Состояние расценено, как острый психоз, вызвана психиатрическая бригада «03», № наряда 904253...

Осмотр дежурным хирургом на сборном отделении 16.11.2009 года в 19 часов 30 минут – внутривенная инфузия невозможна из-за агрессивного, неадекватного поведения больного. Седативная терапия не показана до прибытия бригады «03». Назначен спазган 5,0 внутримышечно...

Осмотр дежурным хирургом 16.11.2009 года в 21 час 15 минут – срочно вызвана на сборное отделение в связи с ухудшением состояния больного. При осмотре врачами-психиатрами больной потерял сознание. Фельдшером сборного отделения начаты реанимационные мероприятия (закрытый массаж сердца, искусственная вентиляция лёгких мешком Амбу). Больной экстренно доставлен в ПИТ в 21 час 20 минут, где продолжены реанимационные мероприятия (закрытый массаж сердца, ИВЛ, введение гормонов, адреналина 0,1% - 5,0, атропина 0,1% - 1 (или 5 – исправлено – примечание комиссии и экспертов), 0) в течение 30 минут, без эффекта. 16.11.2009 года в 21 час 50 минут констатирована биологическая смерть больного...

Посмертный эпикриз – больной Магнитский Сергей Леонидович, 08.04.1972 года рождения, ИБ № 554 прибыл из ИЗ 77/2 по СМП с направительным диагнозом Острый холецистопанкреатит. Ранее обследован в ГКБ № 36, где был обследован, выставлен диагноз ЖКБ. Хронический калькулёзный холецистит. Хронический панкреатит (2008)...

Состояние при поступлении ближе к средней степени тяжести, в сознании, адекватен. Температура тела в норме. Тоны сердца ритмичные, приглушены, артериальное давление 120/70 миллиметров ртутного столба. Частота сердечных сокращений 82 в минуту. Дыхание везикулярное, проводится во все отделы лёгких. Язык подсушен, обложен белым налетом. Живот напряжен в эпигастрии, болезненный в обоих подреберьях. Перистальтика выслушивается. Перитонеальных симптомов нет. Стул в норме, оформленный.

16.11.2009 года в 19 часов 00 минут состояние больного резко ухудшилось, больной ведет себя не адекватно, возбужден, дезориентирован, ведет диалог с «голосом». Учитывая неадекватное состояние, больному экстренно вызвана психиатрическая бригада по «03». Больному до приезда психбригады планировалось провести спазмолитическую терапию, однако проведение было невозможно из-за агрессивного поведения.

В 21 час 15 минут вновь осмотрен в связи с ухудшением состояния больного. При осмотре врачом-психиатром состояние больного резко и внезапно ухудшилось - больной поте...

Копия верна
Следователь

рял сознание. Начаты реанимационные мероприятия (непрямой массаж сердца и искусственная вентиляция лёгких подушкой Амбу).

Больной доставлен в ПИТ, где продолжены реанимационные мероприятия, ИВЛ, введение гормонов, адреналин (общая доза 0,1% 5 мл). Реанимационные мероприятия в течение 30 минут без эффекта. 16.11.2009 года в 21 час 50 минут констатирована биологическая смерть. Диагноз: ЖКБ. Острый калькулёзный холецистит. Острый панкреатит. Панкреонекроз? Острый психоз. Токсический шок. Инфаркт миокарда?..

Рапорт на имя начальника УФСИН России по г. Москве – прошу Вашего разрешения на вывоз Магнитского Сергея Леонидовича, 1972 года рождения, на госпитализацию в экстренном порядке в спецбольницу. Диагноз: острый панкреатит? Кулькулёзный холецистит? К рапорту прилагается выписка из медицинской карты с указанием причины вывоза на 2 листах...

Выписка из медицинской карты (без номера и даты) – находится под наблюдением в терапевтическом отделении ФБУ ИЗ-77/2 УФСИН России по г. Москве с диагнозом: желчекаменная болезнь, холецистопанкреатит, обострение. Анамнез: считает себя больным с марта 2008 года, когда появились вышеперечисленные жалобы. Был госпитализирован в ГКБ № 36, где он был обследован; поставлен диагноз: ЖКБ, хронический панкреатит, калькулёзный холецистит.

Получает лечение: панзинорм Форте, нитросорбид, но-шпа, фосфолгогель, аллохол. В настоящее время предъявляет жалобы на резкие боли опоясывающего характера, рвоту каждые 3 часа.

Объективно: общее состояние средней тяжести. Кожные покровы и видимые слизистые бледные, чистые, умеренно влажные, прохладные на ощупь. Периферических отёков нет. Лимфоузлы не видны. При пальпации определяются одиночные подчелюстные л/у, безболезненные. Суставы нормальной конфигурации. Активные, пассивные движения в полном объёме. Дыхание через нос свободное. При сравнительной перкуссии определяется ясный лёгочный звук. При аускультации над лёгкими выслушивается везикулярное дыхание. Патологических дыхательных шумов нет. Частота дыхательных движений 16 в минуту. Сердечно-сосудистая система: границы относительной тупости сердца в пределах нормы. Гоны сердца ясные, ритмичные. Частота сердечных сокращений 72 в минуту. Шумов нет. Артериальное давление 120/80 миллиметров ртутного столба. Желудочно-кишечный тракт: язык обложен белым налетом. Зев не гиперемирован. Живот обычной формы, участвует в акте дыхания. При пальпации резко болезненный в области всех отделов эпигастрия. Печень выступает за край рёберной дуги на 3 см. Край печени жёсткий, резко болезненный при пальпации. Симптомы Ортнера, Мерфи, Василенко - отрицательные. Физиологические отправления без особенностей. Симптом поколачивания отрицательный с обеих сторон. Диурез в норме, неврологический статус без особенностей.

Заключение: на фоне проводимой терапии явления желудочной диспепсии нарастают, появились жалобы на острую боль, частую рвоту, симптомы гиповолемии нарастают в течение последних суток. Больной Магнитский С.Л. с диагнозом: острый панкреатит (?), калькулёзный холецистит (?) направляется в хирургическое отделение больницы ФБУ ИЗ-77/1 УФСИН России по г. Москве...»

2.6. Из сопроводительного листа скорой помощи № 782896 и талона к нему на имя Магнитского С.Л. следует, что: «...диагноз: острый холецистопанкреатит, доставлен в ФБУ ИЗ 77/1 спец. бол. 16.11.2009 года в 18 часов 30 минут по вызову, принятому в 14 часов 57 минут.

Артериальное давление 160/80 миллиметров ртутного столба...»

2.7. Из амбулаторного журнала медицинского кабинета-сборного отделения ФБУ ИЗ-77/2 УФСИН России по г.Москве следует, что: «...дежурство с 24.08.2009 года на










25.08.2009 года... 8717/267, Магнитский Сергей Леонидович, 21 час 00 минут, боли за грудиной и межрёберная боль. Диагноз: межрёберная невралгия. Мелокан...

Дежурство с 07.10.2009 года на 08.10.2009 года... 7096/61, Магнитский С.Л., диагноз: обследование, на III отд...»

2.8. Из журнала приёма амбулаторных больных в медицинском кабинете сборного отделения ФБУ ИЗ-77/2 УФСИН России по г.Москве следует, что: «...дежурство с 13.11.2009 года на 14.11.2009 года... 74/к305, Магнитский Сергей Леонидович, III тер. Отд., диагноз: хронический холецистит с стадии обострения, *сахарный диабет?* (курсивом выделено комиссией экспертов)...»

2.9. Из журнала учёта посещений руководством ФБУ ИЗ-77/2 УФСИН России по г.Москве камер следственного изолятора за 2009 год следует, что: «...29.07.2009 года, корпус № 8, ... № 267 Магнитский – со склада выдать кипятильник...»

Эксперты:  В.А.Ляненко  Л.А.Шмаров  К.В.Шаталов
 И.В.Ключников  В.Г.Ивашкин  О.В.Марченков
 Л.В.Кактурский



3. Лабораторные и специальные исследования

3.1.1. Гистологическое исследование

Исследование проведено в Научно-исследовательском институте морфологии человека РАМН.

В сердце выявлен ряд острых и хронических изменений. Среди острых изменений: участки распространенной фрагментации мышечных волокон в сочетании с контрактурными повреждениями, глыбчатый распад кардиомиоцитов), очаговый миолиз, волнообразная деформация мышечных волокон. Эти изменения сочетались с расстройствами микроциркуляции в виде застойного полнокровия капилляров и вен. Наряду с этим выражены хронические изменения: мелкоочаговый и периваскулярный склероз и липоматоз стромы миокарда, ожирение эпикарда, склероз стенок микрососудов. В саркоплазме кардиомиоцитов отмечено повышенное накопление зерен липофусцина.

В лёгких помимо острого венозного полнокровия отмечены очаговый альвеолярный отек, а также признаки хронического венозного застоя с развитием картины бурой индурации: резкое утолщение альвеолярных перегородок со скоплением в них сидерофагов.

В печени резко выражены признаки хронического активного гепатита с массивными воспалительно-клеточными инфильтратами, состоящими из лимфоцитов, макрофагов, сегментоядерных лейкоцитов, плазматических клеток, дистрофией гепатоцитов, нарушением балочного строения.

В почках резко выражена дистрофия эпителия извитых канальцев, в клубочках – склероз базальных мембран капилляров, склероз мезангия, склероз мозгового слоя.

В поджелудочной железе: резко выражен липоматоз, перидуктальный склероз. Островки Лангерганса атрофичны – уменьшены в размере, с пониженным содержанием эндокринных клеток.



В головном мозге венозное полнокровие, отек мозговой ткани, диапедезные кровоизлияния, неравномерно выраженный склероз мягких мозговых оболочек.

Заключение.

Результаты патологоанатомического вскрытия и гистологического исследования органов, полученных со вскрытия, дают основание заключить, что Магнитский С.Л. при жизни страдал вторичной кардиомиопатией, длительность которой можно определить лишь ориентировочно: не менее полугода до года и более. Непосредственной причиной смерти послужила острая сердечная недостаточность, вызванная фибрилляцией миокарда желудочков сердца (морфологически проявляемой фрагментацией мышечных волокон). Установлены также признаки и хронической недостаточности левого желудочка сердца в виде хронического венозного застоя в малом круге кровообращения с развитием картины бурой индурации лёгких. Не исключено, что патология сердца могла до поры до времени протекать скрыто и компенсироваться организмом. Острая фибрилляция желудочков сердца могла быть спровоцирована психо-эмоциональным стрессом и/или физической перегрузкой.

Относительно причины кардиомиопатии можно высказать следующее. Есть данные в пользу возможности происхождения кардиомиопатии вследствие имевшегося сахарного диабета. В поджелудочной железе обнаружены выраженные атрофические изменения: липоматоз, перидуктальный склероз и, что особенно важно, атрофия клеток островков Лангерганса. Это дает основание предположить существование, по морфологическим данным, сахарного диабета, хотя клинических и анамнестических указаний на диабет в материалах дела нет. В пользу такой возможности свидетельствуют также характерное для сахарного диабета поражение клубочков почки (склероз базальных мембран капилляров и склероз мезангия), склероз мозгового слоя почек и распространенный склероз сосудов микроциркуляции. Ну и, наконец, свою лепту в формирование кардиомиопатии мог внести обнаруженный у Магнитского С.Л. хронический активный гепатит. Вышесказанное дает основание утверждать о наличии у Магнитского С.Л. вторичной кардиомиопатии смешанного генеза.

Хронический активный гепатит следует расценивать как второе конкурирующее заболевание, которое утяжеляло состояние больного и могло сыграть свою роль в танатогенезе, создавая общий неблагоприятный для функционирования сердца интоксикационный фон.



Л.В. Кактурский
Эксперт: _____ Л.В. Кактурский

3.2. Исследование электрокардиограммы

Электрокардиограммы от 21 октября 2009 года исследована в Научном центре сердечно-сосудистой хирургии имени А.Н.Бакулева РАМН.


Ритм синусовый, правильный. Электрическая ось сердца – норма. Частота сердечных сокращений 66 в минуту. PQ = 0,12", QRS = 0,08", QT = 0,39".

Данных за органическую патологию сердца нет. Данных за ишемическую болезнь сердца, дилатационную кардиомиопатию, миокардит, нет.

Проявление потенциально возможных нарушений ритма сердца нет.



К.В. Шаталов
К.В. Шаталов



3.3. Исследование рентгенограммы

Электрокардиограммы от 21 октября 2009 года исследована в Научном центре сердечно-сосудистой хирургии имени А.Н.Бакулева РАМН.

На рентгенограммах от 20.01.2009 года и 10.07.2009 года лёгкие без особенностей, воздушные. Корни лёгких не расширены, без инфильтративных изменений. Плевральные синусы свободны. Сердце не увеличено. Кардиоторакальный индекс до 40 %. Контуры сердца чёткие. Тень аорты без особенностей. Купола диафрагмы в типичном месте, не изменены.



К.В.Шаталов

И.В.Ключников

3.4. Исследование представленного диска

На исследование представлен цифровой диск TDK CD-R80, ёмкостью 700 мегабайт.

На диске представлен видеофайл размером 152 мегабайта. Видеофайл был просмотрен на рабочем компьютере с помощью проигрывателя Media player classic.

При проигрывании видеофайла установлено: длительность видефрагмента 1 час 58 минут 24 секунды. Изображение отображается в перевёрнутом виде. На видеофрагменте изображён зал, наиболее вероятно, зал для судебных заседаний, с расположенной слева клеткой. При просмотре видеофрагмента, зал для судебных заседаний постепенно заполняется людьми. На 24 минуте и 04 секунде видеофрагмента в зал вводят человека, в светлой рубашке (или футболке) и тёмных брюках (или штанах). Человек самостоятельно заходит в клетку в сопровождении конвоя, оставляющего его в клетке. На 30 минуте и 50 секунде человек самостоятельно выходит в дальний от камеры угол клетки и исчезает из поля зрения видеокамеры. В промежуток с 32 минуты 42 секунде по 32 минуту 54 секунды человек вновь самостоятельно появляется в поле зрения видеокамера. В период с 33 минут 44 секунд до 37 минут 14 секунд неоднократно появляется и исчезает из поля зрения видеокамеры. В 37 минут 14 секунд садится на скамейку в клетке и до 47 минут 37 секунд сидит на скамейке, неоднократно встаёт, обменивается документами, видимо, с адвокатом. Далее неоднократно исчезает из поля зрения видеокамеры, вновь садится на скамейку, перемещается по клетке. В 54 минуты 34 секунды покидает клетку и зал судебных заседаний. В 1 час 25 минут 05 секунд в зал судебных заседаний повторно вводят человека, в светлой рубашке (или футболке) и тёмных брюках (или штанах). Он самостоятельно заходит в клетку в сопровождении конвоя, оставляющего его в клетке и период времени до 1 часа 31 минуты 19 секунд, когда его выводят из зала судебных заседаний, находится в клетке, периодически появляясь внутри.



В.А.Ляненко

Л.А.Шмаров

Комиссия экспертов связывается с результатами дополнительного исследования.

Эксперты

В.А.Ляненко

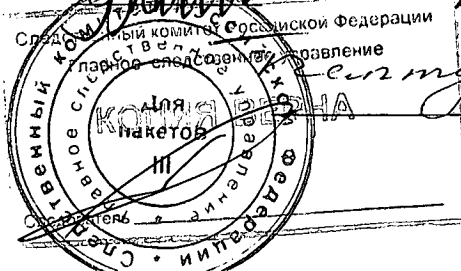Л.А.Шмаров

К.В.Шаталов

И.В.Ключников

В.Г.Иваншкин

Ю.В.Марченков



Л.В.Кактурский

ВЫВОДЫ

На основании проведённых исследований приходим к следующим выводам.

Ответ на вопрос:

1. В течение какого периода времени у Магнитского С.Л. развивалось основное заболевание, приведшее к наступлению его смерти - вторичная дилатационная кардиомиопатия?

Причиной смерти Магнитского С.Л. явились конкурирующие заболевания:

- вторичная дисметаболическая кардиомиопатия, на фоне сахарного диабета;
- хронический активный гепатит,

осложнённые фибрилляцией желудочков с развитием острой сердечной недостаточности, отёка мозга и лёгких с острыми интраальвеолярными и субарахноидальными кровоизлияниями.

Сопутствующие заболевания:


- артериосклероз, стенозирующий атеросклероз коронарных артерий (липосклероз);
- хронический калькулёзный холецистит;
- хронический индуративный панкреатит;
- остеохондроз грудного отдела позвоночника с корешково-болевым синдромом по типу межрёберной невралгии слева;
- ожирение 1-2 степени.

Причина смерти Магнитского С.Л. подтверждается следующими данными, свидетельствующими о наличии вторичной дисметаболической кардиомиопатии:

- морфологическими макроскопическими:
 - = умеренная гипертрофия сердца с умеренной дилатацией полостей и отложением жира под эпикардом,
 - = умеренная дистрофия миокарда (дряблая консистенция миокарда, цвет тёмно-красный с неравномерным желтоватым оттенком, тусклый);
- морфологическими микроскопическими:
 - = участки фрагментации мышечных волокон (признак фибрилляции желудочков),
 - = мелкоочаговый и периваскулярный склероз,
 - = липоматоз стромы миокарда и ожирение эпикарда,
 - = склероз стенок микрососудов,
 - = повышенное накопление зерен липофусцина в саркоплазме кардиомиоцитов,
 - = аноморфизм кардиомиоцитов,
 - = утрата поперечной исчерченности,
 - = очаги тяжёлых контрактур и крупные очаги фрагментации кардиомиоцитов,
 - = зоны извитости кардиомиоцитов.

Причина смерти Магнитского С.Л. подтверждается следующими данными, свидетельствующими о наличии хронического активного гепатита:

- клиническими:
 - = развитие за несколько часов до смерти токсического психоза с галлюцинациями,
 - = анамнестические данные, содержащиеся в письмах: тупые боли в правом подреберье (например, описанные в письме от 19.07.2009 года);
- морфологическими макроскопическими:
 - = жёлто-коричневый цвет поверхности печени,
 - = коричневато-жёлтый цвет печени на разрезе;
- морфологическими микроскопическими:
 - = очаговая смешанная инфильтрация портальных трактов, далеко выходящая за пограничную пластинку, представленная как лимфоидными, так и полиморфноядерными клеточными элементами,



- = очаговая дисконкомплексация балок гепатоцитов,
- = гиалиновокапельная дистрофия и ступенчатые и мостовидные некрозы гепатоцитов,
- = жировая дистрофия печени.

Дисметаболический характер имевшейся у Магнитского С.Л. кардиомиопати подтверждается следующими морфологическими микроскопическими данными, установленными:

- при исследовании сердца:
 - = неравномерно выраженная гипертрофия кардиомиоцитов,
 - = очаговый периваскулярный склероз,
 - = липоматоз стромы миокарда,
 - = липофузиноз;
- при исследовании поджелудочной железы:
 - = наличие признаков хронического индуративного панкреатита,
 - = наличие признаков сахарного диабета (гиалиноз базальных мембран капилляров, склероз и гиалиноз мезангия);
- при исследовании других органов и систем:
 - = наличие хронического активного гепатита,
 - = склероз мягких мозговых оболочек.

Имевшийся у Магнитского С.Л. хронический активный гепатит появился не позднее одного месяца до наступления смерти, на что указывают:

- анамнестические данные, содержащиеся в письмах: тупые боли в правом подреберье (например, описанные в письме от 19.07.2009 года);
- морфологические микроскопические данные, указывающие на давность течения гепатита не менее примерно одного месяца.

Имевшаяся у Магнитского С.Л. вторичная дисметаболическая кардиомиопатия появилась не позднее шести месяцев до наступления смерти, на что указывают морфологические микроскопические данные.

Наличие у Магнитского С.Л. сахарного диабета подтверждается морфологическими микроскопическими данными:

- резкая атрофия клеток островков Лангерганса с липоматозом и перидуктальным склерозом ткани поджелудочной железы;
- поражение клубочков почки (склероз базальных мембран капилляров и склероз мезангия), склероз мозгового слоя почек и распространенный склероз сосудов микроциркуляции.

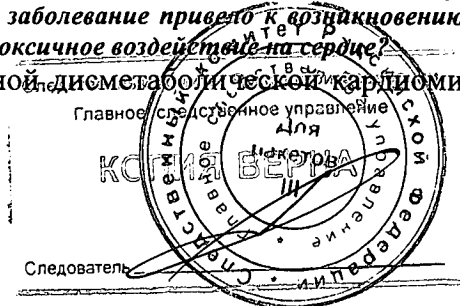Ожирение 1-2 степени подтверждается массой тела Магнитского С.Л., отмеченной в медицинской карте, 105 кг и росте 185 см (отмечено при судебно-медицинском исследовании трупа Магнитского С.Л.) или 181 см (отмечено в медицинской карте).

Ответ на вопрос:

2. *Что послужило причиной (причинами) развития у Магнитского С.Л. вторичной дилатационной кардиомиопатии? Имеются ли в представленной медицинской документации на имя Магнитского С.Л. сведения, дающие основания полагать, что сердечная патология у потерпевшего развилась в результате какого-либо инфекционного заболевания либо токсического воздействия? Если да, то какова была продолжительность действия таких факторов, какое инфекционное заболевание привело к возникновению сердечной патологии, либо какое действующее вещество оказало токсичное воздействие на сердце?*

Причиной развития у Магнитского С.Л. вторичной дисметаболической кардиомиопатии послужили:

- сахарный диабет,



- хронический активный гепатит,
на что указывает наличие соответствующих клинических и морфологических изменений.

В Признаков, указывающих на инфекционную или экзогенную токсическую природу имевшейся у Магнитского С.Л. вторичной кардиомиопатии, в представленных материалах не содержится.

Установить конкретную длительность воздействия на организм Магнитского С.Л. фактора (факторов), вызвавшего (вызвавших) развитие вторичной дисметаболической кардиомиопатии, по представленным материалам не представляется возможным.

Проведёнными исследованиями имевшаяся у Магнитского С.Л. кардиомиопатия расценена не как дилатационная, а как вторичная дисметаболическая.

Ответ на вопрос:

3. Имеется ли связь между развитием у Магнитского С.Л. основного заболевания и наличием у него сопутствующих заболеваний? В течение какого периода времени у него формировались выявленные сопутствующие заболевания: калькулёзный холецистит, жировая дистрофия печени, фиброз мягких мозговых оболочек, липоматоз аорты и крупных её ветвей, липоматоз поджелудочной железы, хронический активный персистирующий гепатит? Каковы были вероятные причины развития этих патологий?

Между возникновением и прогрессированием имевшейся у Магнитского С.Л. вторичной дисметаболической кардиомиопатии, сахарного диабета и хронического активного гепатита, имеется связь, так как хронический активный гепатит и сахарный диабет являлись факторами утяжеления и, наиболее вероятно, причиной развития и имевшегося у Магнитского С.Л. заболевания сердца.

Не исключается наличие связи между имевшимися у Магнитского С.Л. заболеваниями:
- хронический индуративный панкреатит может приводить к развитию сахарного диабета;

- сахарный диабет может способствовать усилению атеросклероза, в том числе атеросклероза коронарных артерий;

- сахарный диабет и атеросклероз коронарных артерий способствуют развитию и утяжелению кардиомиопатии;

- ожирение может способствовать развитию гепатита, сахарного диабета и, через отложения эпикардального жира (наличие которого было отмечено при судебно-медицинском исследовании трупа Магнитского С.Л.), кардиомиопатии.

Имевшийся у Магнитского С.Л. хронический активный гепатит появился не позднее одного месяца до наступления смерти, на что указывают:

- анамнестические данные, содержащиеся в письмах: тупые боли в правом подреберье (например, описанные в письме от 19.07.2009 года);

- морфологические микроскопические данные, указывающие на давность течения гепатита не менее примерно одного месяца.

Хронический калькулёзный холецистит возник у Магнитского С.Л. не позднее июля 2009 года, на что указывают данные ультразвукового исследования органов брюшной полости от 01.07.2009 года (уплотнение стенок, наличие множественных конкрементов).

Жировая дистрофия печени является одним из морфологических подтверждений имевшегося у Магнитского С.Л. активного гепатита и самостоятельным заболеванием не является.



Фиброз мягких мозговых оболочек, имевшийся у Магнитского С.Л., самостоятельным заболеванием не является и может быть проявлением черепно-мозговых травм, инфекционных заболеваний головного мозга и оболочек.

Отмеченный у Магнитского С.Л. липоматоз аорты и крупных её ветвей является проявлением артериосклероза, то есть системного заболевания, а именно, атеросклероза, прогрессированию которого способствовал сахарный диабет.

Имевшийся у Магнитского С.Л. хронический панкреатит, морфологически проявился, в том числе, наличием липоматоза и склероза ткани поджелудочной железы. Хронический панкреатит, имевшийся у Магнитского С.Л., возник не позднее июля 2009 года, на что указывают данные ультразвукового исследования органов брюшной полости от 01.07.2009 года (увеличение размеров поджелудочной железы).

Наличие у Магнитского С.Л. микроскопических признаков поражения поджелудочной железы (резкая атрофия клеток островков Лангерганса с липоматозом и перидуктальным склерозом ткани), а также сосудов (поражение клубочков почки (склероз базальных мембран капилляров и склероз мезангия), склероз мозгового слоя почек и распространенный склероз сосудов микроциркуляции), свидетельствуют о том, что сахарный диабет у Магнитского С.Л. развивался не менее нескольких месяцев. Более точно установить давность развития у Магнитского С.Л. сахарного диабета не представляется возможным.

Ответ на вопрос:

4. Проявлялись ли у Магнитского С.Л. в период с 24 ноября 2008 года до 16 ноября 2009 года признаки, образующие клиническую картину сердечной патологии (хронической/острой сердечной недостаточности)?

В представленных материалах отсутствуют объективные медицинские данные, указывающие на наличие у Магнитского С.Л. хронической или острой сердечной недостаточности в период с 24 ноября 2008 года до 16 ноября 2009 года.

Ответ на вопрос:

5. Имеются ли в результатах инструментальных исследований организма Магнитского С.Л., а именно - в электрокардиограмме от 21 октября 2009 года и рентгенограммах (флюорограммах) от 20 января и 10 июля 2009 года, данные о наличии у него дилатационной кардиомиопатии? В частности, обнаруживаются ли в электрокардиограмме от 21 октября 2009 года сердца Магнитского С.Л. признаки гипертрофии миокарда левого желудочка, а в рентгенограммах (флюорограммах) от 20 января и 10 июля 2009 года - признаки резкого расширения полостей сердца?

В представленных результатах инструментальных исследований Магнитского С.Л., электрокардиограмме от 21.10.2009 года и рентгенограммах (флюорограммах) от 20.01.2009 года и 10.07.2009 года, признаки наличия у него дилатационной кардиомиопатии, а также вторичной дисметаболической кардиомиопатии, отсутствуют.

На результатах проведенной 21.10.2009 года Магнитскому С.Л., электрокардиографии признаки гипертрофии миокарда левого желудочка отсутствуют.


В представленных рентгенограммах (флюорограммах) Магнитского С.Л. от 20.01.2009 года и 10.07.2009 года, признаки резкого расширения полостей сердца отсутствуют.

Ответ на вопросы:

6. Какими нормативными актами закреплены применяемые в России стандарты медицинской помощи, обязательны ли они для исполнения врачам, работающим в учреждениях Федеральной службы исполнения наказаний Российской Федерации?

7. Каковы стандарты оказания медицинской помощи при диагностировании дилатационной кардиомиопатии? Какова должна быть последовательность действий врачей при диагностике указанного заболевания?

Вопросы носят теоретический характер, в этой связи ответ на них не входит в компетенцию комиссии экспертов.



Ответ на вопрос:

8. Были ли допущены врачами следственных изоляторов (ФБУ ИЗ-77/1 УФСИН России по городу Москве, ФБУ ИЗ-77/2 УФСИН России по городу Москве либо ФБУ ИЗ-77/5 УФСИН России по городу Москве), осуществлявшими наблюдение и лечение Магнитского С.Л., дефекты оказания ему медицинской помощи? Если да, то кем именно были допущены такие нарушения, в чём эти нарушения выражались и состоят ли они в причинной связи (в качестве причины) с наступлением смерти потерпевшего?

✓ При оказании медицинской помощи Магнитскому С.Л. были допущены следующие недостатки.

1. При наличии жалоб на тупые боли в правом подреберье, а также на боли в эпигастрии, тошноту, рвоту необходимо было выполнить:

- общеклинический анализ крови;
- общеклинический анализ мочи;
- биохимическое исследование крови, в том числе, на ферменты и липазу;
- исследование мочи на диастазу;
- ультразвуковое исследование органов брюшной полости (было выполнено 01.07.2009 года, были выявлены признаки хронического панкреатита, калькулёзного холецистита, также была выявлена умеренно повышенная эхогенность паренхимы печени);
- исследование крови на маркеры гепатитов.

Указанные мероприятия выполнены не были (кроме однократного ультразвукового исследования органов брюшной полости), их проведение могло бы способствовать своевременной диагностике имевшихся у Магнитского С.Л. хронического активного гепатита, а также сахарного диабета.

2. При наличии у Магнитского С.Л. жалоб на боли в области сердца, иррадиирующие в область спины (отмеченные им в письме 23 и 24 августа 2009 года), необходимо выполнить:

- повторное электрокардиографическое исследование (было выполнено однократно 21.10.2009 года, при этом патологии не обнаружено),
- рентгенографическое исследование органов грудной полости (было выполнено 20.01.2009 года и 10.07.2009 года, патологии не обнаружено),
- биохимическое исследование крови,
- эхокардиографическое исследование (наиболее вероятно, никаких патологических изменений выявлено не было бы, не исключено, можно было диагностировать незначительное увеличение размеров сердца).

Указанные диагностические мероприятия частично были выполнены. Необходимо отметить, что полное их выполнение не смогло бы гарантировать диагностирование кардиомиопатии, установленной посмертно, в основном на данных микроскопического исследования, а также на минимальных макроскопических изменениях.

3. Не было назначено своевременное и адекватное лечение имевшихся у Магнитского С.Л. заболеваний, послуживших причиной смерти:

- для лечения проявлений хронического активного гепатита необходимо было назначить:
 - = гепатопротекторы (например, легалон, корсил),
 - = препараты ферментов поджелудочной железы (например, панзинорм),
 - = противоязвенные препараты (например, де-нол, биснол),
 - = коррекция питания (стол № 5);
- так как у Магнитского С.Л. клинические проявления вторичной дисметаболической кардиомиопатии (одышка, отёки) отсутствовали, отсутствовали показания для назначения соответствующей терапии.

4. При подозрении на наличие у Магнитского С.Л. сахарного диабета, впервые появившегося 13.11.2009 года, необходимо было выполнить:

- общеклинический анализ крови;



- общеклинический анализ мочи;
- биохимический анализ крови с определением уровня глюкозы;
- провести глюкозотолерантный тест.

Указанные мероприятия выполнены не были, их проведение могло бы способствовать диагностике имевшегося у Магнитского С.Л. сахарного диабета.

5. Не было проведено адекватной терапии при появившемся у Магнитского С.Л. примерно в 19 часов 00 минут 16.11.2009 года резком ухудшении состояния, неадекватном поведении, возбуждении, дезориентировании, ведения диалога с «голосами», фибрилляции сердца, а именно:

- седативная терапия (аминазин внутримышечно);
- инфузионная терапия (например, растворы альбумина, плазмы);
- кардиостимулирующая терапия при развитии фибрилляции сердца (дефибрилляция, введение внутрисердечно адреналина, под контролем электрокардиографического исследования).

Выполнение всех вышеперечисленных диагностических мероприятий позволило бы своевременно диагностировать имевшиеся у Магнитского С.Л. сахарный диабет и хронический активный гепатит и назначить их адекватное лечение, которое позволило бы предотвратить прогрессирование этих заболеваний и, соответственно, вторичной дисметаболической кардиомиопатии и избежать наступления неблагоприятного исхода, то есть смерти 16 ноября 2009 года.

Невыполнение перечисленных мероприятий лишило Магнитского С.Л. шанса на благоприятный исход.

Таким образом, недостатки в оказании Магнитскому С.Л. медицинской помощи находятся в прямой причинно-следственной связи с наступлением неблагоприятного исхода, то есть смерти.

Выяснение, кем конкретно допущены недостатки в оказании медицинской помощи Магнитскому С.Л. не входит в компетенцию комиссии экспертов.

Ответ на вопрос:

9. Были ли допущены врачами и иными должностными лицами тех же следственных изоляторов нарушения требований специальных нормативных актов, закрепляющих порядок оказания медицинской помощи больным, содержащимся под стражей? Если да, то кем именно были допущены такие нарушения, в чём эти нарушения выражались и состоят ли они в причинной связи (в качестве причины) с наступлением смерти потерпевшего?

Изучение требований специальных нормативных актов, закрепляющих порядок оказания медицинской помощи больным, содержащимся под стражей, а также выяснение кем именно они были нарушены, не входит в компетенцию комиссии экспертов.

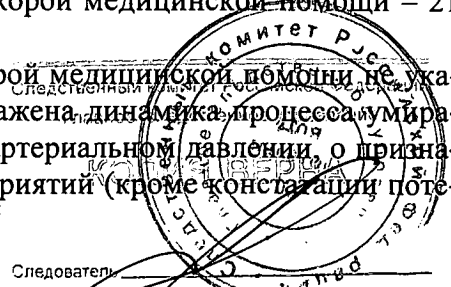
Ответ на вопрос:

10. Возможно ли на основе собранных следствием материалов (медицинской документации, заключений медицинских экспертиз и исследований, показаний свидетелей, результатов иных следственных действий) достоверно определить время и, соответственно, место наступления смерти Магнитского С.Л.? Если да, то где и когда наступила клиническая и биологическая смерть потерпевшего?

В представленных материалах имеются противоречивые данные о точном времени наступления смерти Магнитского С.Л.: в истории болезни содержатся сведения о наступлении биологической смерти в 21 час 50 минут, в карте вызова скорой медицинской помощи – 21 час 20 минут.

Так как ни в истории болезни, ни в карте вызова скорой медицинской помощи не указаны основания, по которым смерть зафиксирована, не отражена динамика процесса умирания, нет сведений о частоте пульса, о его особенностях, об артериальном давлении, о признаках, послуживших причиной начала реанимационных мероприятий (кроме констатации поте-

Следователь
[Подпись]



ри сознания), не представляется возможным достоверно установить точное время наступления клинической и биологической смерти Магнитского С.Л.

Ответ на вопрос:

11. Являлись ли проявившиеся у Магнитского С.Л. незадолго до наступления его смерти признаки нарушения психики симптомами развития основного заболевания либо симптомами течения сопутствующих заболеваний?

Появившиеся у Магнитского С.Л. примерно в 19 часов 00 минут 16.11.2009 года резкое ухудшение состояния, неадекватное поведение, возбуждение, дезориентирование, ведение диалога с «голосами», могли явиться как проявлением течения вторичной дисметаболической кардиомиопатии, так и могли являться следствием развившейся на фоне эмоционально насыщенных переживаний ответной реакции на психотравмирующие воздействия на фоне отёка головного мозга, так же и иных причин.

Ответ на вопросы:

12. Могли ли быть причинены обнаруженные на теле Магнитского С.Л. повреждения в виде ссадин на тыльной поверхности левой кисти в проекции пястной кости 5-го пальца, кровоподтёков на тыльной поверхности левой кисти в проекциях головок пястных костей 2-го, 3-го и 4-го пальцев и ссадины на передней поверхности левой голени, возникшие незадолго до наступления его смерти в результате ударного и скользящего воздействия тупого твёрдого предмета (предметов), при совершении потерпевшим действий, расцененных свидетелями как проявления нарушений психики (в частности, при нанесении ударов деревянной кушеткой по металлическим прутьям бокса)? Не исключается ли причинение таких повреждений при использовании спецсредств: наручников, палки резиновой?

13. Могли ли быть причинены обнаруженные на теле Магнитского С.Л. повреждения в виде кровоподтёков на правой и левой верхних конечностях в проекции лучезапястных суставов, ссадин на фоне кровоподтёков в проекции правого и левого лучезапястных суставов, возникшие незадолго до наступления его смерти в результате сдавливающего и скользящего воздействия тупого твёрдого предмета (предметов) с ограниченной травмирующей поверхностью, при использовании спецсредства - наручников? Если да, то каковы были обстоятельства использования указанного спецсредства (тугое закрепление на руках, попытка снять наручники и т.д.)?

При судебно-медицинском исследовании трупа Магнитского С.Л. были обнаружены следующие повреждения:

- циркулярный кровоподтёк в проекции правого лучезапястного сустава с расположенными на его фоне множественными линейными горизонтально ориентированными ссадинами;
- циркулярный кровоподтёк в проекции левого лучезапястного сустава с расположенными на его фоне множественными линейными горизонтально ориентированными ссадинами;
- две ссадины тыльной поверхности пястной кости 5-го пальца левой кисти;
- кровоподтёки тыльных поверхностей пястной кости 2-го, 3-го, 4-го пальцев пальца левой кисти;
- ссадина передней поверхности верхней трети левой голени;
- кровоподтёк внутренней поверхности проекции правого голеностопного сустава;
- кровоизлияния в мягкие ткани в проекции вышеописанных повреждений.

Имевшиеся у Магнитского С.Л. повреждения причинены в результате травмирующего воздействия тупого твёрдого предмета (предметов), на что указывают закрытый характер повреждений и их морфологические проявления в виде ссадин, кровоподтёков, кровоизлияний в мягкие ткани.

Местами приложения травмирующих воздействий, причинивших имевшиеся у Магнитского С.Л. повреждения, были:

- область правого лучезапястного сустава;
- область левого лучезапястного сустава;
- тыльная поверхность пястных костей 2-5-го пальцев левой кисти;
- передняя поверхность верхней трети левой голени;



- внутренняя поверхность проекции правого голеностопного сустава, на что указывают локализация повреждений и их морфологические проявления в виде ссадин, кровоподтёков, кровоизлияний в мягкие ткани.

Одними из направлений травмирующих воздействий, причинивших имевшиеся у Магнитского С.Л. повреждения, были:

- сзади-спереди (соответственно расположению места приложения травмирующей силы на тыльной поверхности пястных костей 2-5-го пальцев левой кисти);

- спереди-назад (соответственно расположению места приложения травмирующей силы на передней поверхности верхней трети левой голени);

- справа-налево (соответственно расположению места приложения травмирующей силы на внутренней поверхности проекции правого голеностопного сустава),

на что указывают локализация мест приложения травмирующей силы и морфологические проявления повреждений в виде ссадин, кровоподтёков, кровоизлияний в мягкие ткани.

Имевшиеся у Магнитского С.Л. повреждения причинены в результате не менее пяти травмирующих воздействий, на что указывает количество мест приложения травмирующей силы в различных анатомических областях.

Видом травмирующего воздействия, причинившего имевшиеся у Магнитского С.Л. повреждения, был удар, на что указывают центростремительное направление травмирующего воздействия, а также морфологические проявления повреждений (ссадины, кровоподтёки, кровоизлияния в мягкие ткани); ссадины могли быть причинены сочетанием удара и трения, или в результате только трения.

Морфологические особенности циркулярных кровоподтёков в проекции правого и левого лучезапястных суставов, тыльных поверхностей пястной кости 2-го, 3-го, 4-го пальцев пальца левой кисти, с кровоизлияниями в мягкие ткани в проекции кровоподтёков, а именно синюшно-фиолетовый цвет кровоподтёков, с отёком окружающих мягких тканей, а также тёмно-красный цвет и блестящий вид кровоизлияний, свидетельствуют о том, что они были причинены не более чем, примерно, за одни сутки до наступления смерти Магнитского С.Л.

Морфологические особенности множественных линейных горизонтально ориентированных ссадин в проекции правого и левого лучезапястных суставов, ссадины тыльной поверхности пястной кости 5-го пальца левой кисти, ссадина передней поверхности верхней трети левой голени, с кровоизлияниями в мягкие ткани в проекции ссадин, а именно красно-коричневая, подсохшая, несколько западает относительно уровня окружающего кожного покрова, а также тёмно-красный цвет и блестящий вид кровоизлияний, свидетельствуют о том, что они были причинены не более чем, примерно, за одни сутки до наступления смерти Магнитского С.Л.

Морфологические особенности кровоподтёка внутренней поверхности проекции правого голеностопного сустава, с кровоизлиянием в мягкие ткани в проекции кровоподтёка, а именно фиолетового цвета с зеленоватым оттенком по периферии, а также красно-бурый цвет и тусклый, суховатый вид кровоизлияния, свидетельствуют о том, что они были причинены примерно, за 3-6 суток до наступления смерти Магнитского С.Л.

Установленный механизм образования имевшихся у Магнитского С.Л. повреждений, свидетельствует о том, что имевшиеся у него циркулярные кровоподтёки в проекции правого и левого лучезапястного сустава с расположенными на их фоне множественными линейными горизонтально ориентированными ссадинами наиболее вероятно образовались в результате неоднократных травмирующих воздействий тупого твёрдого предмета (предметов) с ограниченной, по сравнению с травмируемой, поверхностью, с тангенциальным направлением травмирующего воздействия, которым могли быть наручники, на что указывают:

- циркулярный характер кровоподтёков;
- горизонтальное направление и линейный характер расположенных на фоне кровоподтёков ссадин.



Установленный механизм образования имевшихся у Магнитского С.Л. повреждений, не исключает возможности образования части повреждений в результате травмирующего воздействия палки резиновой, на что указывают:

- повреждения причинены в результате травмирующего воздействия тупого твёрдого предмета (предметов);
- палка резиновая является тупым твёрдым предметом.

Установление обстоятельств причинения повреждений не входит в компетенцию комиссии экспертов.

Ответы на дополнительные вопросы, поставленные перед экспертами:

Ответ на вопрос:

1. Какие последствия для жизни и здоровья больного с установленным диагнозом панкреатита, холецистита, ЖКБ может иметь не оказание ему на протяжении четырех месяцев квалифицированной медицинской помощи в отношении данных заболеваний?

Вопрос носит гипотетический характер, в этой связи ответ на него не входит в компетенцию комиссии экспертов.

Ответ на вопрос:

2. Какие последствия для жизни и здоровья больного с установленным диагнозом панкреатита, холецистита, ЖКБ может иметь не проведение назначенной этому больному плановой операции?

Вопрос носит гипотетический характер, в этой связи ответ на него не входит в компетенцию комиссии экспертов.

Ответ на вопрос:

3. Какие объективные условия (штат и квалификация персонала, оснащённость оборудованием лабораторной и инструментальной диагностики) имелись в ИЗ-77/2 г. Москвы (СИЗО «Бутырка») в период с 25 июля 2009 года по 16 ноября 2009 года для осуществления медицинского наблюдения за больным с установленным диагнозом панкреатита, холецистита, ЖКБ? Какие объективные условия имелись для проведения квалифицированного консервативного и оперативного лечения больного с указанными диагнозами в условиях данного изолятора?

Изучение «объективных условий (штат и квалификация персонала, оснащённость оборудованием лабораторной и инструментальной диагностики)», имеющихся в учреждениях для «проведения квалифицированного консервативного и оперативного лечения больного с указанными диагнозами в условиях данного изолятора» не входит в компетенцию комиссии экспертов.

Ответ на вопрос:

4. Какие последствия для жизни и здоровья больного с диагнозом панкреатита, холецистита, ЖКБ, которому не оказывается медицинская помощь на протяжении четырех месяцев и не проводится плановое оперативное лечение, могут иметь одновременное лишение этого больного регулярного сна в ночное время, горячей пищи, доступа к питьевой и горячей воде?

Вопрос носит гипотетический характер, в этой связи ответ на него не входит в компетенцию комиссии экспертов.

Ответ на вопрос:

5. Насколько обоснованы были действия должностных лиц и медицинского персонала ИЗ-77/2, оставившего С.Л. Магнитского, обратившегося за медицинской помощью в связи с острыми болями и рвотой, и у которого были диагностированы панкреатит, холецистит, ЖКБ, без врачебной помощи в течение трёх дней (с 13 ноября по 16 ноября 2009 года), и какой ущерб такие действия могли причинить его здоровью?

При обращении Магнитского С.Л. за медицинской помощью в связи с жалобами на боли в эпигастрии, в правом подреберье с иррадиацией в спину, тошноту, рвоту ему была назначена спазмолитическая терапия (но-шпы и папаверин), диета и холод на живот, никакого клинического обследования, в том числе инструментального, проведено не было.

Анализ представленных материалов свидетельствует, что у Магнитского С.Л. при обращении за медицинской помощью 13.11.2009 года имелось:

- основные заболевания:
 - = вторичная дисметаболическая кардиомиопатия, на фоне сахарного диабета,
 - = хронический активный гепатит;
- сопутствующие:
 - = артериосклероз, стенозирующий атеросклероз коронарных артерий (липосклероз),
 - = хронический калькулёзный холецистит,
 - = хронический индуративный панкреатит,
 - = остеохондроз грудного отдела позвоночника с корешково-болевым синдромом по типу межрёберной невралгии слева.

Установленный при обращении Магнитского С.Л. за медицинской помощью 13.11.2009 года диагноз, а именно, желчнокаменная болезнь, хронический холецистит, хронический панкреатит, обострение, является неверным, так не были установлены диагнозы основных заболеваний, послуживших причиной смерти.

Проведённое лечение не являлось противопоказанным, но было неполным, даже с точки зрения установленного диагноза.

Таким образом, недостатки в оказании Магнитскому С.Л. медицинской помощи, допущенные, в том числе при обращении за медицинской помощью 13.11.2009 года, не соответствовали состоянию его здоровья и негативно сказались на течении имевшихся у него заболеваний.

Ответ на вопрос:

6. Какие последствия для жизни и здоровья больного с диагнозом острого обострения панкреатита, холецистита, ЖКБ, симптомами острых болей и рвоты, подозрения на диагноз панкреонекроза и закрытую черепно-мозговую травму могут иметь не оказание этому больному экстренной медицинской помощи, изолирование его от врачебного наблюдения, прикование его наручниками к кушетке на полу одиночной камеры изолятора в течение получаса-полтора часов?

Вопрос носит гипотетический характер, в этой связи ответ на него не входит в компетенцию комиссии экспертов.

Ответ на вопрос:

7. Какие объективные данные (следы) на трупе могут указывать на проведение реанимационных мероприятий в виде непрямого массажа сердца больному, находившемуся в бессознательном состоянии, и присутствовали эти следы на трупе С.Л. Магнитского?

В представленных материалах отсутствуют объективные морфологические признаки, подтверждающие или отрицающие проведение Магнитскому С.Л. непрямого массажа сердца.

Ответ на вопрос:

8. Какие медицинские исследования сердечной деятельности проводились Магнитскому С.Л. в период его содержания под стражей, какие при этом были даны медицинские заключения?

Для ответа на вопрос не требуются специальные познания в области медицины, он может быть получен путём осмотра медицинских документов.


Ответ на вопрос:

9. Равноценен ли термин «сердечная патология» термину «сердечное заболевание»?

Вопрос носит теоретический характер, в этой связи ответ на него не входит в компетенцию комиссии экспертов.

Ответ на вопрос:

10. Препятствовал ли установленный Магнитскому С.Л. диагноз «межрёберная невралгия» переводу последнего в другой следственный изолятор?



Изучение инструкций, касающихся медицинских противопоказаний к переводу в другой в следственный изолятор, не входит в компетенцию комиссии экспертов.

Ответ на вопрос:

II. Мог ли диагноз «межреберная невралгия» влиять на направление дальнейшего лечения Магнитского С.Л., а равно мог ли он свидетельствовать о симптоматике нарушений здоровья, в результате которых наступила смерть потерпевшего?

Вопрос «Мог ли диагноз «межреберная невралгия» влиять на направление дальнейшего лечения Магнитского С.Л.» носит гипотетический характер, в этой связи ответ на него не входит в компетенцию комиссии экспертов.

Причиной смерти Магнитского С.Л. явились конкурирующие заболевания:

- вторичная дисметаболическая кардиомиопатия, на фоне сахарного диабета;
- хронический активный гепатит,

осложнённые фибрилляцией желудочков с развитием острой сердечной недостаточности, отёка мозга и лёгких с острыми интраальвеолярными и субарахноидальными кровоизлияниями.

Эксперты:



В.А.Ляненко



Л.А.Шмаров


К.В.Шаталов


И.В.Ключников


И.В.Ивашкин


О.В.Марченков


Л.В.Кактурский





ФЕДЕРАЛЬНОЕ ГОСУДАРСТВЕННОЕ УЧРЕЖДЕНИЕ
РОССИЙСКИЙ ЦЕНТР СУДЕБНО - МЕДИЦИНСКОЙ ЭКСПЕРТИЗЫ
МИНИСТЕРСТВА ЗДРАВООХРАНЕНИЯ И СОЦИАЛЬНОГО РАЗВИТИЯ
РОССИЙСКОЙ ФЕДЕРАЦИИ

125284, г. Москва, ул. Поликарпова, д.12/13, тел/факс +7 (495) 9450097 E-mail: mail@rc-sme.ru

Таблица № 1
к заключению эксперта № 555/10
(судебно-медицинская экспертиза в отношении Магнитского С.Л.)



Рис. 1. № 14519-2052/09. Сердце. Фрагментация мышечных волокон, контрактурные повреждения кардиомиоцитов. Окраска гематоксилин-эозин, x 100.

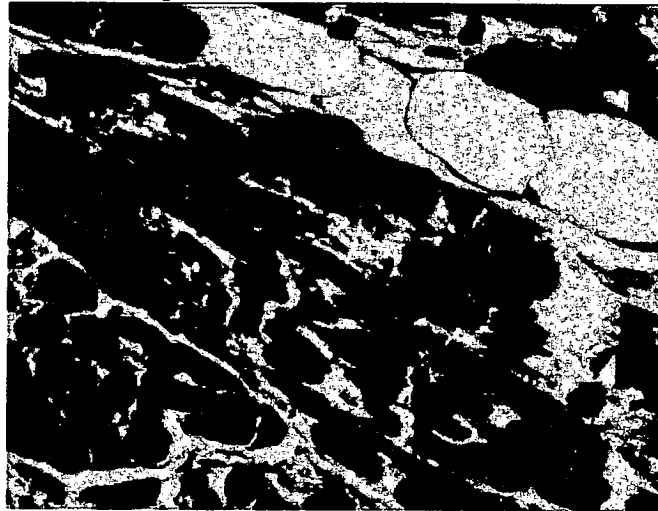


Рис. 2. № 14519-2052/09. Сердце. Контрактурные повреждения и глубочайший распад кардиомиоцитов, фрагментация мышечных волокон. Окраска по Рего. x 400.

Эксперт В.А.Ляненко Л.А.Шмаров К.В.Шаталов



В.Ключников

В.Т.Ивашкин

Ю.В.Марченко

Следственный комитет Российской Федерации
Генеральный следственный отдел по городу Москва
Следователь Ю.В.Кактурский
III



ФЕДЕРАЛЬНОЕ ГОСУДАРСТВЕННОЕ УЧРЕЖДЕНИЕ
РОССИЙСКИЙ ЦЕНТР СУДЕБНО - МЕДИЦИНСКОЙ ЭКСПЕРТИЗЫ
МИНИСТЕРСТВА ЗДРАВООХРАНЕНИЯ И СОЦИАЛЬНОГО РАЗВИТИЯ
РОССИЙСКОЙ ФЕДЕРАЦИИ

125284, г. Москва, ул. Поликарпова, д.12/13, тел/факс +7 (495) 9450097 E-mail: mail@rc-sme.ru

Таблица № 2
к заключению эксперта № 555/10
(судебно-медицинская экспертиза в отношении Магнитского С.Л.)

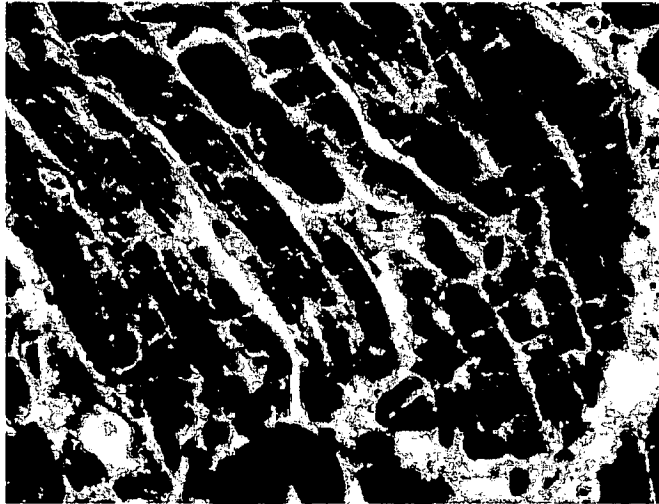


Рис. 3. № 2125-2052/10. Сердце. Контрактурные повреждения и глыбчатый распад кардиомиоцитов, фрагментация мышечных волокон. Окраска гематоксилин-эозин, х 400.



Рис. 4. № 14519-2052/09. Сердце. Очаг миолиза. Волнообразная деформация мышечных волокон. Стаз крови в капиллярах. Окраска гематоксилин-эозин, х 400.

Эксперты: И.В. Ляненко Л.А.Шмаров К.В. Шаталов



И.В. Ляненко В.Т.Ивашкин Ю.В. Марченков





ФЕДЕРАЛЬНОЕ ГОСУДАРСТВЕННОЕ УЧРЕЖДЕНИЕ
РОССИЙСКИЙ ЦЕНТР СУДЕБНО - МЕДИЦИНСКОЙ ЭКСПЕРТИЗЫ
МИНИСТЕРСТВА ЗДРАВООХРАНЕНИЯ И СОЦИАЛЬНОГО РАЗВИТИЯ
РОССИЙСКОЙ ФЕДЕРАЦИИ

125284, г. Москва, ул. Поликарпова, д.12/13, тел/факс +7 (495) 9450097 E-mail: mail@rc-sme.ru

Таблица № 3
к заключению эксперта № 555/10
(судебно-медицинская экспертиза в отношении Магнитского С.Л.)



Рис. 5. № 14519-2052/09. Сердце. Фрагментация мышечных волокон, полнокровие вен. Окраска гематоксилин-эозин, x 200.



Рис. 6. № 14519-2052/09. Сердце. Контрактурные повреждения, глыбчатый распад кардиомиоцитов, фрагментация мышечных волокон. Склероз стенок микрососудов. Окраска гематоксилин-эозин, x 400.



В.А. Ляненко

Л.А. Шмаров

К.В. Шаталов

И.В. Ключников

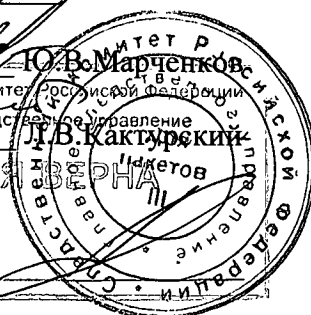В.Т. Ивашкин

Ю.В. Марченков

Следственный комитет Российской Федерации
Уголовное следственное управление
по городу Москве

КОПИЯ
ЗВЕРНА
И.В. Ключников

Следователь





ФЕДЕРАЛЬНОЕ ГОСУДАРСТВЕННОЕ УЧРЕЖДЕНИЕ
РОССИЙСКИЙ ЦЕНТР СУДЕБНО - МЕДИЦИНСКОЙ ЭКСПЕРТИЗЫ
МИНИСТЕРСТВА ЗДРАВООХРАНЕНИЯ И СОЦИАЛЬНОГО РАЗВИТИЯ
РОССИЙСКОЙ ФЕДЕРАЦИИ

125284, г. Москва, ул. Поликарпова, д.12/13, тел/факс +7 (495) 9450097 E-mail: mail@rc-sme.ru

Таблица № 4
к заключению эксперта № 555/10
(судебно-медицинская экспертиза в отношении Магнитского С.Л.)



Рис. 7. № 2125-2052/10. Сердце. Волнообразная деформация мышечных волокон. Окраска гематоксилин-эозин, х 200.

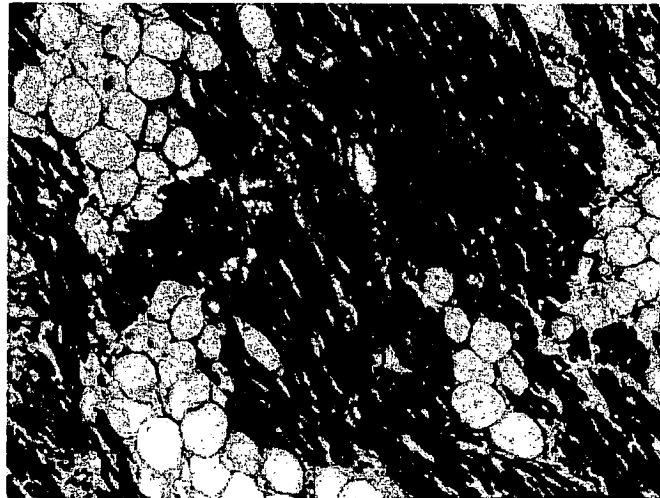
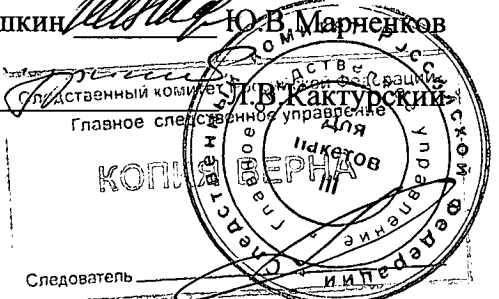

Рис. 8. № 14519-2052/09. Сердце. Липоматоз стромы миокарда. Окраска гематоксилин-эозин, х 100.

Эксперт № 1: В.А.Ляненко
Эксперт № 2: Л.А.Шмаров
Эксперт № 3: К.В.Шаталов
Эксперт № 4: И.В.Ключников
Эксперт № 5: В.Т.Ивашкин
Эксперт № 6: Ю.В.Марченко





ФЕДЕРАЛЬНОЕ ГОСУДАРСТВЕННОЕ УЧРЕЖДЕНИЕ
РОССИЙСКИЙ ЦЕНТР СУДЕБНО - МЕДИЦИНСКОЙ ЭКСПЕРТИЗЫ
МИНИСТЕРСТВА ЗДРАВООХРАНЕНИЯ И СОЦИАЛЬНОГО РАЗВИТИЯ
РОССИЙСКОЙ ФЕДЕРАЦИИ

125284, г. Москва, ул. Поликарпова, д.12/13, тел/факс +7 (495) 9450097 E-mail: mail@rc-sme.ru

Таблица № 5
к заключению эксперта № 555/10
(судебно-медицинская экспертиза в отношении Магнитского С.Л.)

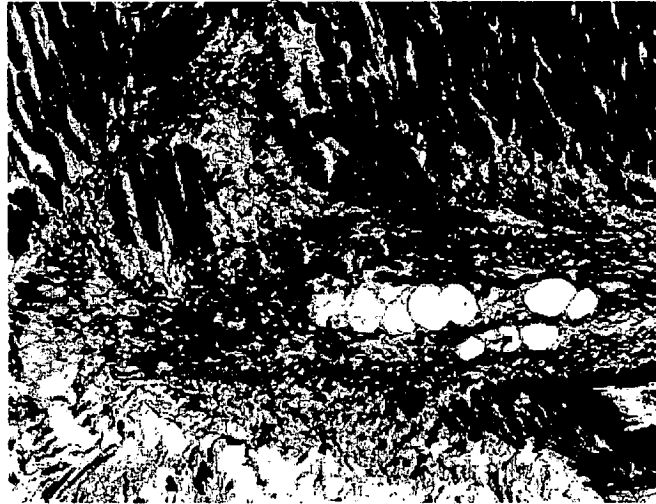

Рис. 9. № 14519-2052/09. Сердце. Склероз и липоматоз стромы миокарда. Полнокровные вены. Небольшое лимфогистиоцитарное скопление. Окраска гематоксилин-эозин, x 100.

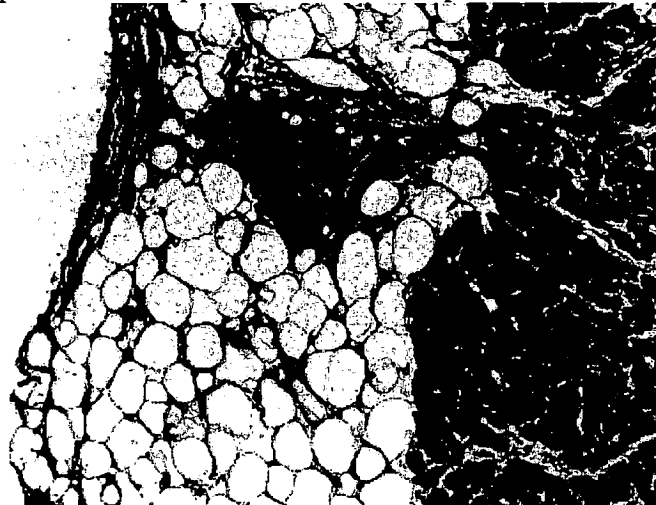


Рис. 10. № 14519-2052/09. Сердце. Ожирение эпикарда. Склероз стенки вены и ее полнокровие. Окраска гематоксилин-эозин, x 100.

Эксперты: В.А.Ляненко Л.А.Шмаров К.В.Шаталов



Ключников В.Т.Ивашкин Ю.В.Марченков



Следователь В.В.Касатурский

КОПИЯ ВЕРНА



ФЕДЕРАЛЬНОЕ ГОСУДАРСТВЕННОЕ УЧРЕЖДЕНИЕ
РОССИЙСКИЙ ЦЕНТР СУДЕБНО - МЕДИЦИНСКОЙ ЭКСПЕРТИЗЫ
МИНИСТЕРСТВА ЗДРАВООХРАНЕНИЯ И СОЦИАЛЬНОГО РАЗВИТИЯ
РОССИЙСКОЙ ФЕДЕРАЦИИ

125284, г. Москва, ул. Поликарпова, д.12/13, тел/факс +7 (495) 9450097 E-mail: mail@rc-sme.ru

Таблица № 6
к заключению эксперта № 555/10
(судебно-медицинская экспертиза в отношении Магнитского С.Л.)

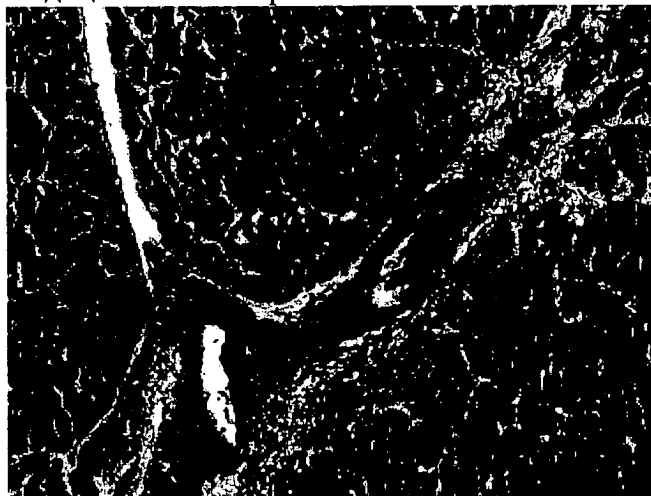


Рис. 11. № 14519-2052/09. Сердце. Склероз интрамуральных артерий и периваскулярный склероз. Окраска гематоксилин-эозин, x 100.




Рис. 12. № 2125-2052/10. Сердце. Липофусцин в саркоплазме кардиомиоцита. Окраска гематоксилин-эозин, x 400.

Эксперт В.А.Ляненко Л.А.Шмаров К.В.Шаталов

В.Ключников В.Т.Ивашкин Ю.В.Марченков





ФЕДЕРАЛЬНОЕ ГОСУДАРСТВЕННОЕ УЧРЕЖДЕНИЕ
РОССИЙСКИЙ ЦЕНТР СУДЕБНО - МЕДИЦИНСКОЙ ЭКСПЕРТИЗЫ
МИНИСТЕРСТВА ЗДРАВООХРАНЕНИЯ И СОЦИАЛЬНОГО РАЗВИТИЯ
РОССИЙСКОЙ ФЕДЕРАЦИИ

125284, г. Москва, ул. Поликарпова, д.12/13, тел/факс +7 (495) 9450097 E-mail: mail@rc-sme.ru

Таблица № 7
к заключению эксперта № 555/10
(судебно-медицинская экспертиза в отношении Магнитского С.Л.)



Рис. 13. № 2125-2052/10. Бурая индурация легких: резкое утолщение альвеолярных перегородок со скоплением сидерофагов. Окраска гематоксилин-эозин, х 200.

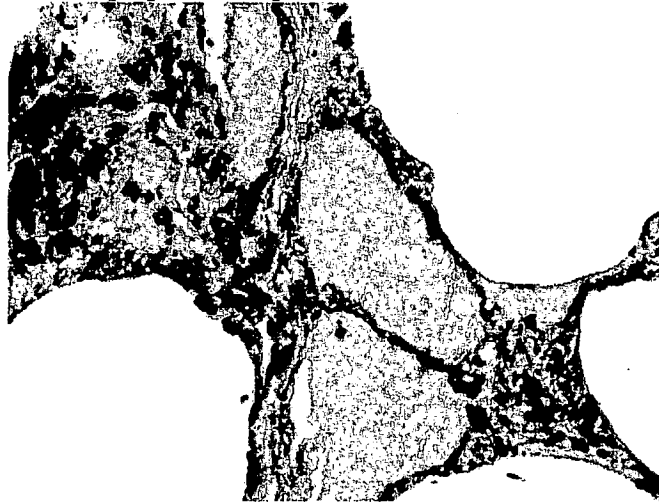


Рис. 14. № 2125-2052/10. Легкое. Альвеолярный отек. Эмфизема. Скопления сидерофагов в перегородках альвеол. Окраска гематоксилин-эозин, х 200.

Эксперты: В.А.Ляненко Л.А.Шмаров К.В.Шаталов




Ю.В.Марченков

В.Т.Ивашкин

Ю.В.Марченков

12.02.2010
Следователь Ю.В.Марченков

Следователь





ФЕДЕРАЛЬНОЕ ГОСУДАРСТВЕННОЕ УЧРЕЖДЕНИЕ
РОССИЙСКИЙ ЦЕНТР СУДЕБНО - МЕДИЦИНСКОЙ ЭКСПЕРТИЗЫ
МИНИСТЕРСТВА ЗДРАВООХРАНЕНИЯ И СОЦИАЛЬНОГО РАЗВИТИЯ
РОССИЙСКОЙ ФЕДЕРАЦИИ

125284, г. Москва, ул. Поликарпова, д.12/13, тел/факс +7 (495) 9450097 E-mail: mail@rc-sme.ru

Таблица № 8
к заключению эксперта № 555/10
(судебно-медицинская экспертиза в отношении Магнитского С.Л.)

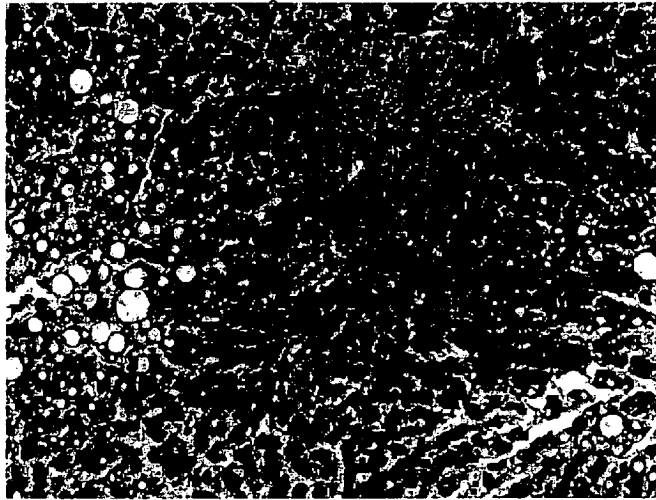


Рис. 15. № 2125-2052/10. Печень. Дистрофия гепатоцитов, тельца Каунсилмена, нарушение балочной структуры, воспалительно-клеточная инфильтрация. Окраска гематоксилин-эозин, х 200.




Рис. 16. № 14519-2052/09. Печень. Массивная воспалительно-клеточная инфильтрация. Полнокровные вены. Окраска гематоксилин-эозин, х 200.



В.А.Ляненко

Л.А.Шмаров

К.В.Шаталов

И.В.Ключников

В.Т.Ивашкин

Ю.В.Марченко

Следователь





ФЕДЕРАЛЬНОЕ ГОСУДАРСТВЕННОЕ УЧРЕЖДЕНИЕ
РОССИЙСКИЙ ЦЕНТР СУДЕБНО - МЕДИЦИНСКОЙ ЭКСПЕРТИЗЫ
МИНИСТЕРСТВА ЗДРАВООХРАНЕНИЯ И СОЦИАЛЬНОГО РАЗВИТИЯ
РОССИЙСКОЙ ФЕДЕРАЦИИ

125284, г. Москва, ул. Поликарпова, д.12/13, тел/факс +7 (495) 9450097 E-mail: mail@rc-sme.ru

Таблица № 9
к заключению эксперта № 555/10
(судебно-медицинская экспертиза в отношении Магнитского С.Л.)

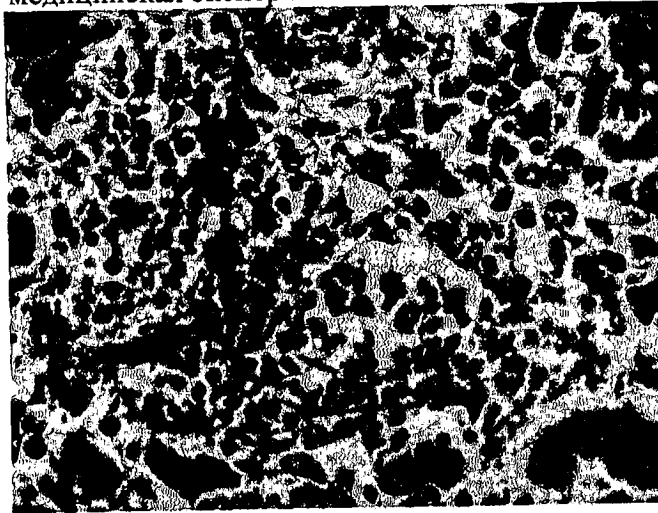


Рис. 17. № 14519-2052/09. Печень. В составе клеточного инфильтрата лимфоциты, макрофаги, полиморфноядерные лейкоциты, плазматические клетки. Полнокровные вены. Окраска гематоксилин-эозин, x 200.

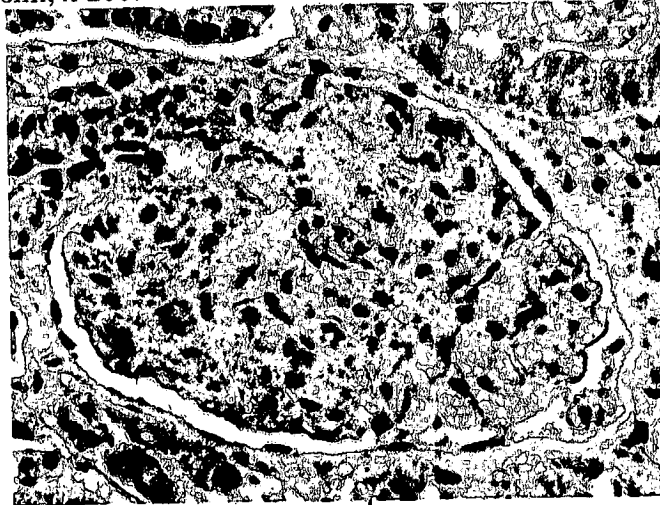


Рис. 18. № 2125-2052/10. Почка. Склероз капилляров и мезангия клубочка. Дистрофия эпителия канальцев. Окраска гематоксилин-эозин, x 400.



Эксперт В.А.Ляненко Л.А.Шмаров К.В.Шаталов
В.Ключников В.Т.Ивашкин Ю.В.Марченков

Следственный комитет
Государственное учреждение
Л.В.Кажурский
Следователь





ФЕДЕРАЛЬНОЕ ГОСУДАРСТВЕННОЕ УЧРЕЖДЕНИЕ
РОССИЙСКИЙ ЦЕНТР СУДЕБНО - МЕДИЦИНСКОЙ ЭКСПЕРТИЗЫ
МИНИСТЕРСТВА ЗДРАВООХРАНЕНИЯ И СОЦИАЛЬНОГО РАЗВИТИЯ
РОССИЙСКОЙ ФЕДЕРАЦИИ

125284, г. Москва, ул. Поликарпова, д.12/13, тел/факс +7 (495) 9450097 E-mail: mail@rc-sme.ru

Таблица № 10
к заключению эксперта № 555/10
(судебно-медицинская экспертиза в отношении Магнитского С.Л.)

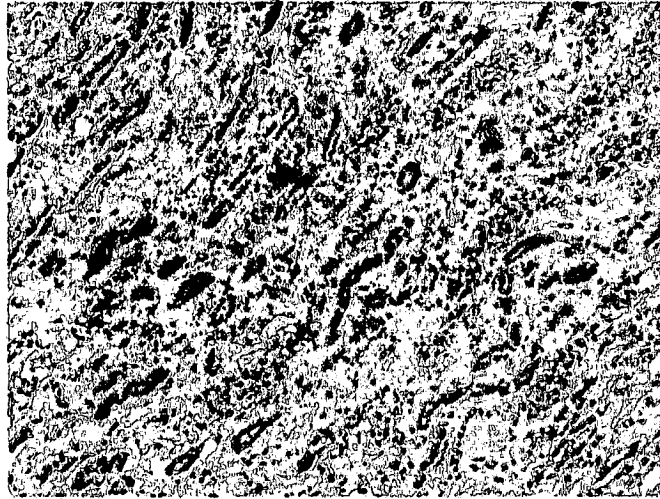


Рис. 19. № 2125-2052/10. Почка. Склероз мозгового слоя. Окраска гематоксилин-эозин, x 100.

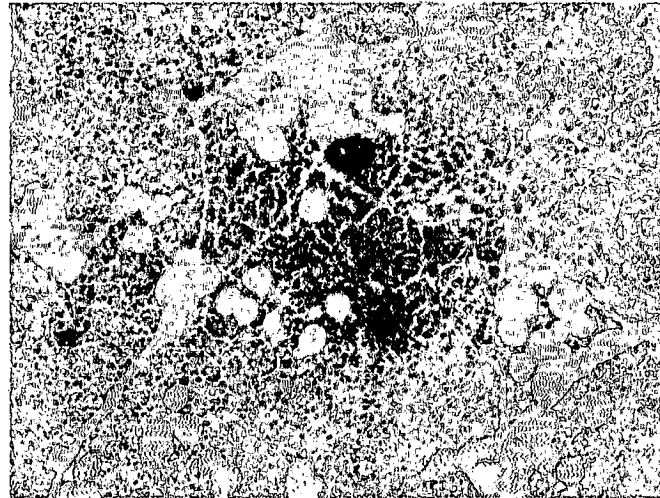


Рис. 20. № 14519-2052/09. Липоматоз поджелудочной железы. Перидуктальный склероз. Полнокровие вен. Окраска гематоксилин-эозин, x 50.

Эксперты: И.В. Ключников В.А. Ляненко Л.А. Шмаров К.В. Шаталов



И.В. Ключников В.Т. Ивашкин Ю.В. Марченко
Следователь Д.В. Кактурский



Следователь



ФЕДЕРАЛЬНОЕ ГОСУДАРСТВЕННОЕ УЧРЕЖДЕНИЕ
РОССИЙСКИЙ ЦЕНТР СУДЕБНО - МЕДИЦИНСКОЙ ЭКСПЕРТИЗЫ
МИНИСТЕРСТВА ЗДРАВООХРАНЕНИЯ И СОЦИАЛЬНОГО РАЗВИТИЯ
РОССИЙСКОЙ ФЕДЕРАЦИИ

125284, г. Москва, ул. Поликарпова, д.12/13, тел/факс +7 (495) 9450097 E-mail: mail@rc-sme.ru

Таблица № 11
к заключению эксперта № 555/10
(судебно-медицинская экспертиза в отношении Магнитского С.Л.)

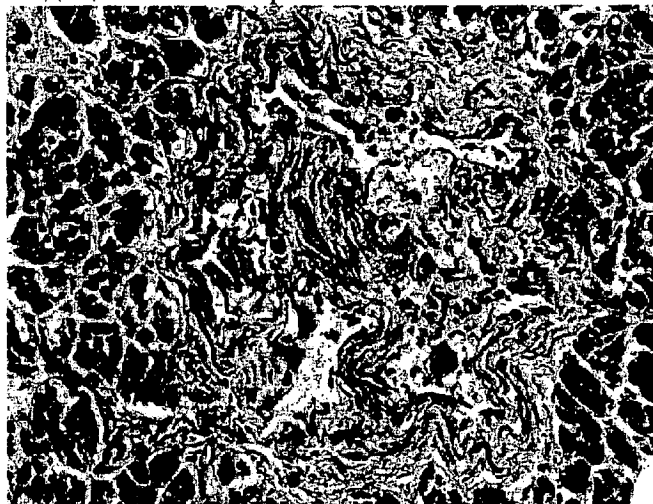


Рис. 21. № 14519-2052/09. Поджелудочная железа. Перидуктальный склероз. Окраска гематоксилин-эозин, х 200.

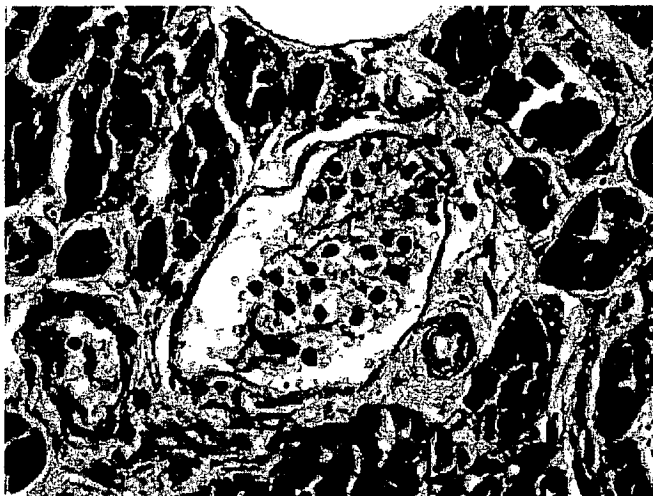


Рис. 22. № 14519-2052/09. Поджелудочная железа. Атрофия островка Лангерганса. Склероз микрососудов. Периинсулярный склероз. Окраска гематоксилин-эозин, х 200.

Эксперт В.А.Ляненко

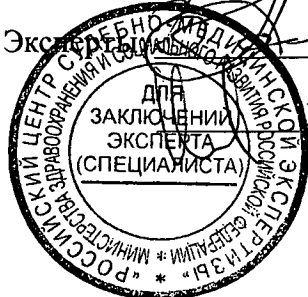Л.А.Шмаров

К.В.Шаталов

И.В.Ключников

В.Т.Ивашкин

Ю.В.Марченков





ФЕДЕРАЛЬНОЕ ГОСУДАРСТВЕННОЕ УЧРЕЖДЕНИЕ
РОССИЙСКИЙ ЦЕНТР СУДЕБНО - МЕДИЦИНСКОЙ ЭКСПЕРТИЗЫ
МИНИСТЕРСТВА ЗДРАВООХРАНЕНИЯ И СОЦИАЛЬНОГО РАЗВИТИЯ
РОССИЙСКОЙ ФЕДЕРАЦИИ

125284, г. Москва, ул. Поликарпова, д.12/13, тел/факс +7 (495) 9450097 E-mail: mail@rc-sme.ru

Таблица № 12
к заключению эксперта № 555/10
(судебно-медицинская экспертиза в отношении Магнитского С.Л.)




Рис. 23. № 14519-2052/09. Отек мозговой ткани. Диапедезное кровоизлияние вокруг склерозированного микрососуда. Дистрофия нейрона. Окраска гематоксилин-эозин, х 400.



Рис. 24. № 2125-2052/10. Головной мозг. Склероз мягкой мозговой оболочки. Окраска гематоксилин-эозин, х 100.



Эксперт № 1 В.А.Ляненко

Л.А.Шмаров

К.В.Шаталов

И.В.Ключников

В.Г.Ивашкин

Ю.В.Марченков

Следственный отдел по городу Москве
Главное следственное управление
Следователь Л.В.Кактурский